

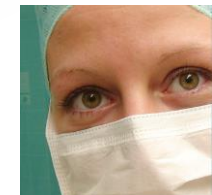
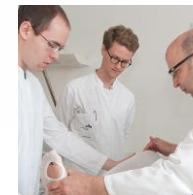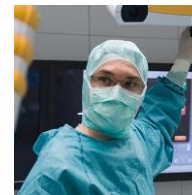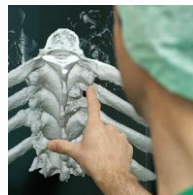Orthopädische Klinik
für die Universität Regensburg
im Asklepios Klinikum Bad Abbach

Direktor: Prof. Dr. Dr. J. Grifka

Hand und Handgelenk

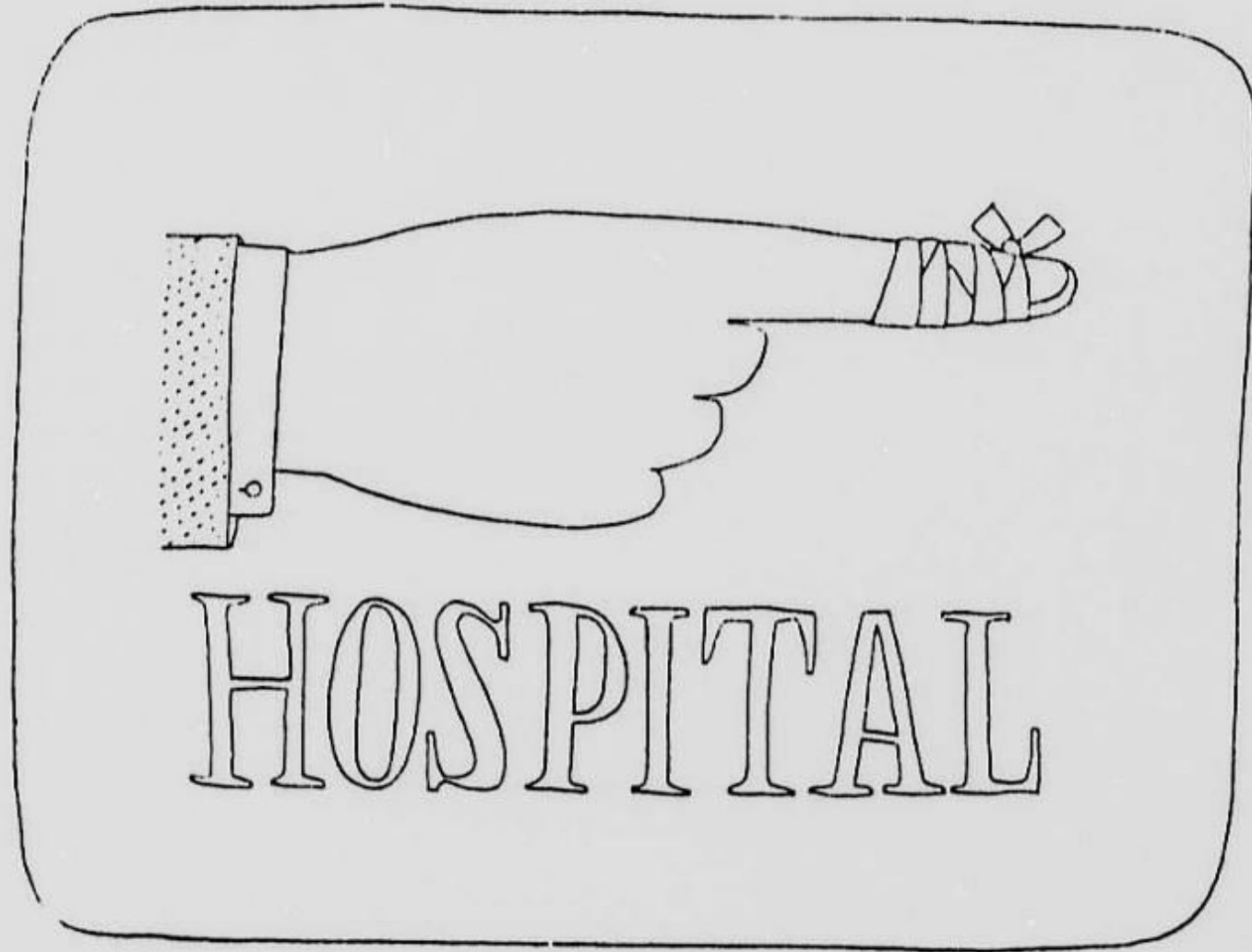


PD Dr. med. H.-R. Springorum



Universität Regensburg
Orthopädische Klinik

Handchirurgie



50-jährige Patientin

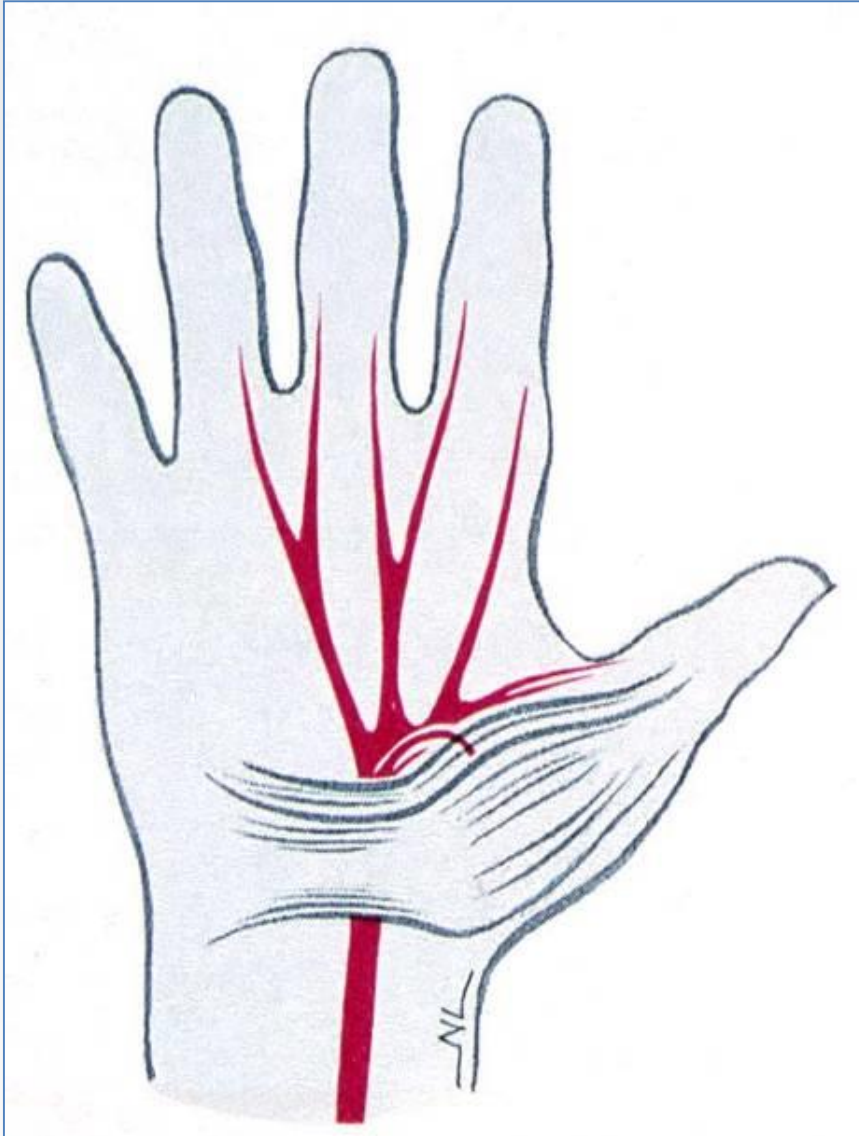
- nächtliche Parästhesien Daumen, Zeige- und Mittelfinger
- ziehende nächtliche Armschmerzen
- Beschwerdebesserung tagsüber
- Parästhesien bei starren Handhaltungen (Zeitungenlesen, Autofahren)
- bleibende Hypästhesien D1 – D3
- Kraftverlust der Hand, vor allem beim Spitzgriff

Brachialgia paraesthetica nocturna

Karpaltunnelsyndrom (KTS)

- 45% aller peripheren nichttraumatischen mechanische Nervenläsionen
- Häufigstes peripheres Nervenkompressions-Syndrom
- Endoskopische oder offene Dekompression
- Häufig in Schwangerschaft im letzten Trimenon
- Versorgt motorisch Teile der Thenarmuskulatur

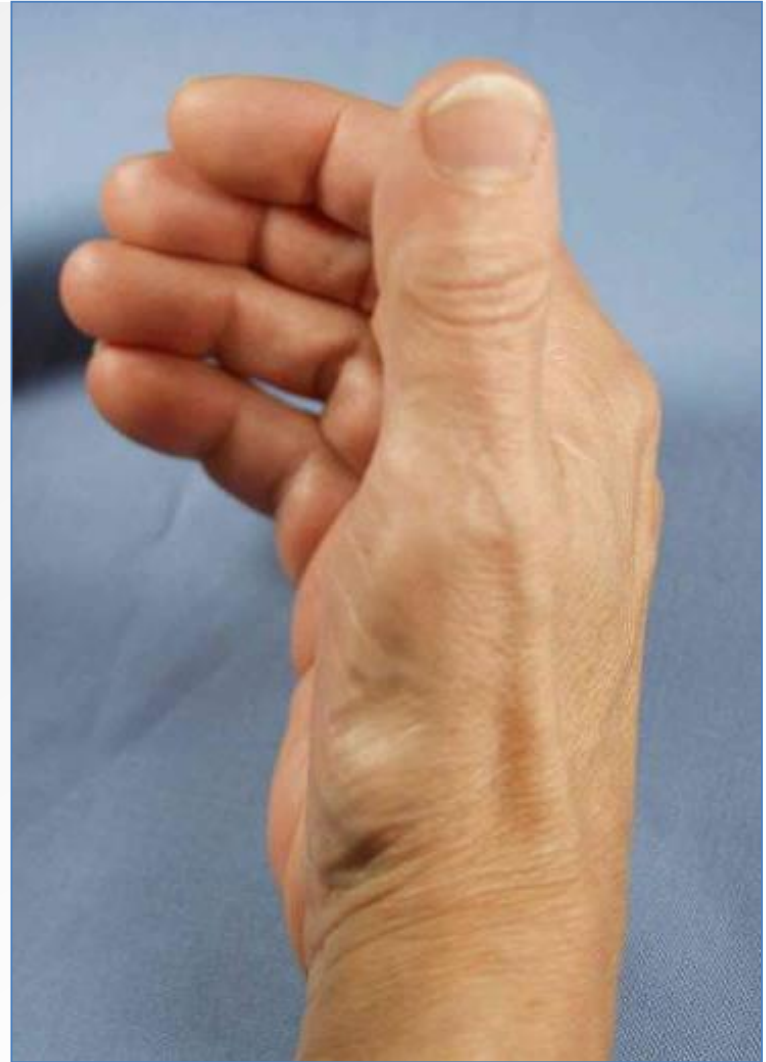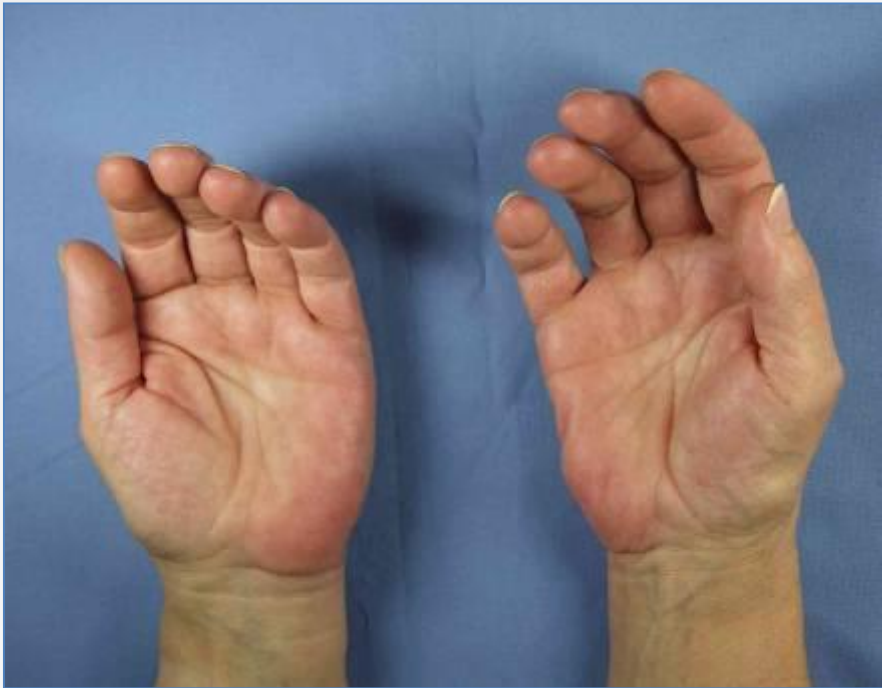Karpaltunnelsyndrom (KTS)



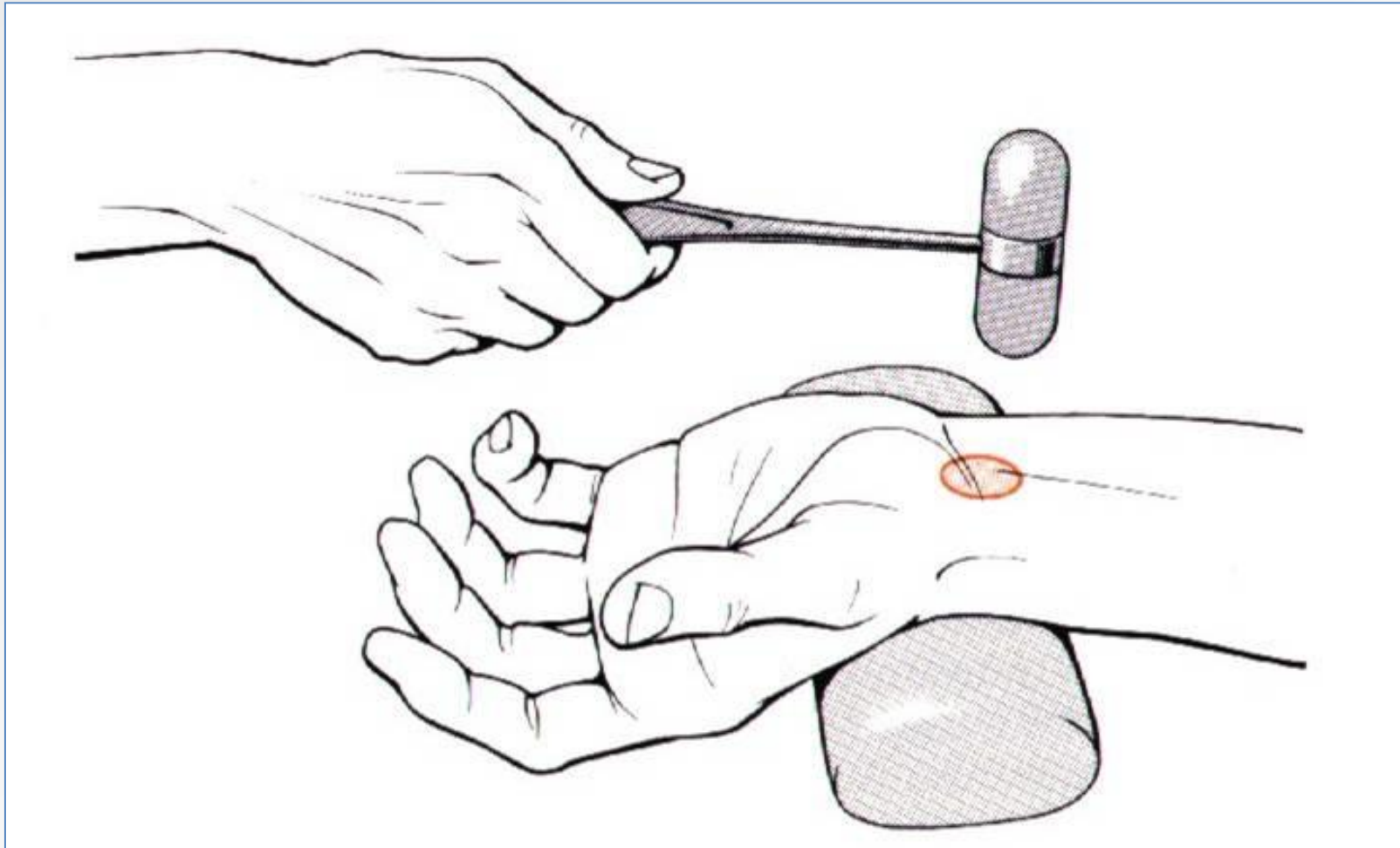
N. medianus

Karpaltunnelsyndrom (KTS)

Thenaratrophy



Karpaltunnelsyndrom (KTS)



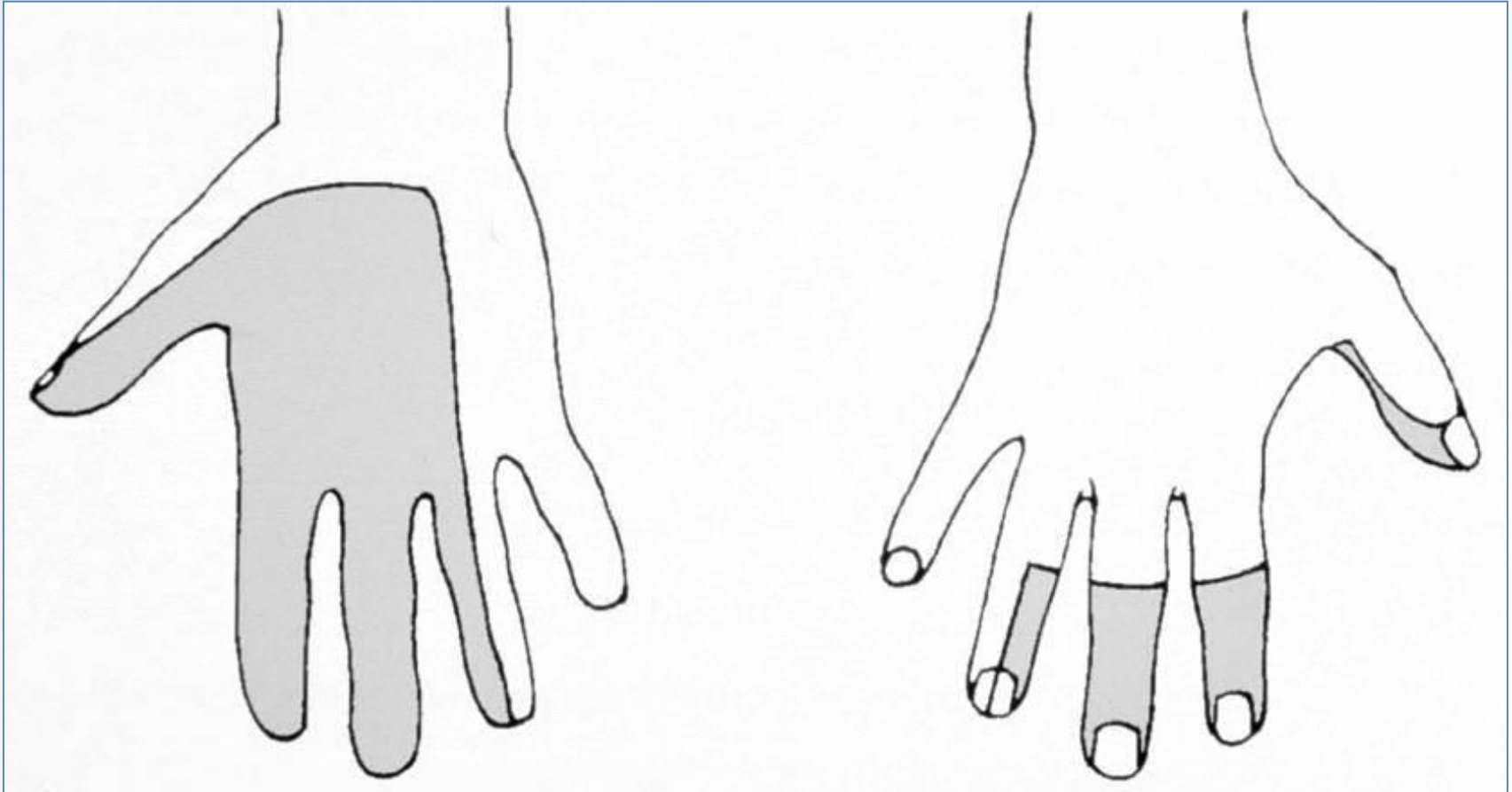
Hoffmann-Tinel-Zeichen

Karpaltunnelsyndrom (KTS)



Phalen-Test

Karpaltunnelsyndrom (KTS)

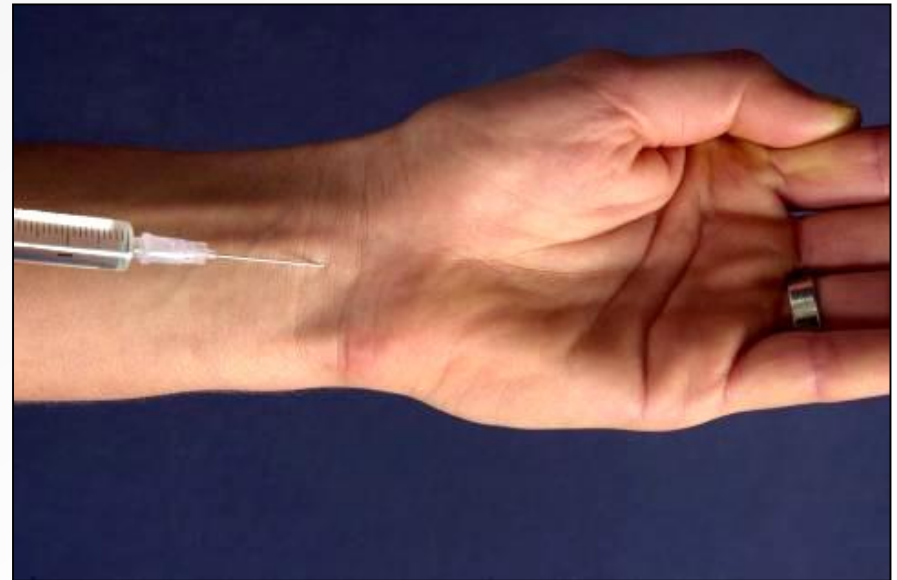
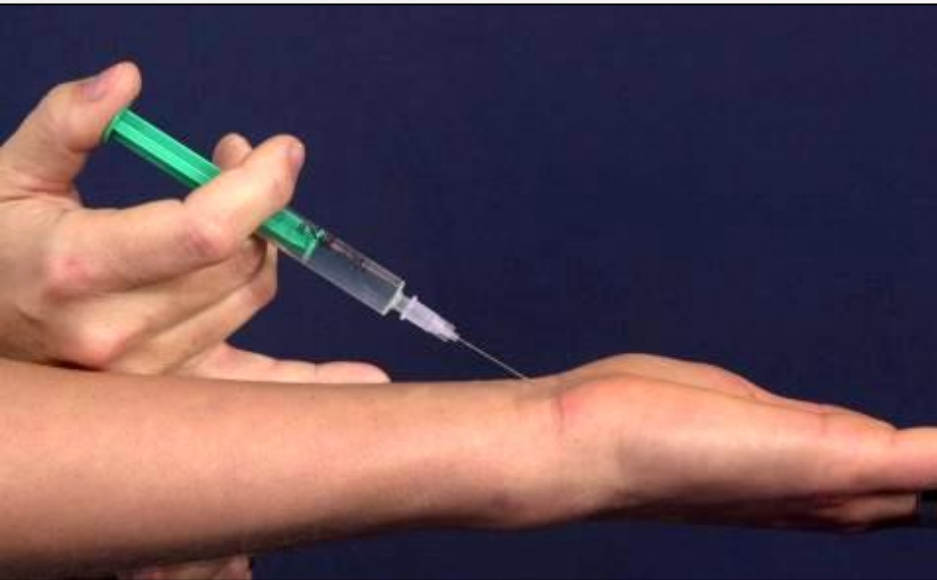

Sensible Versorgung N. medianus

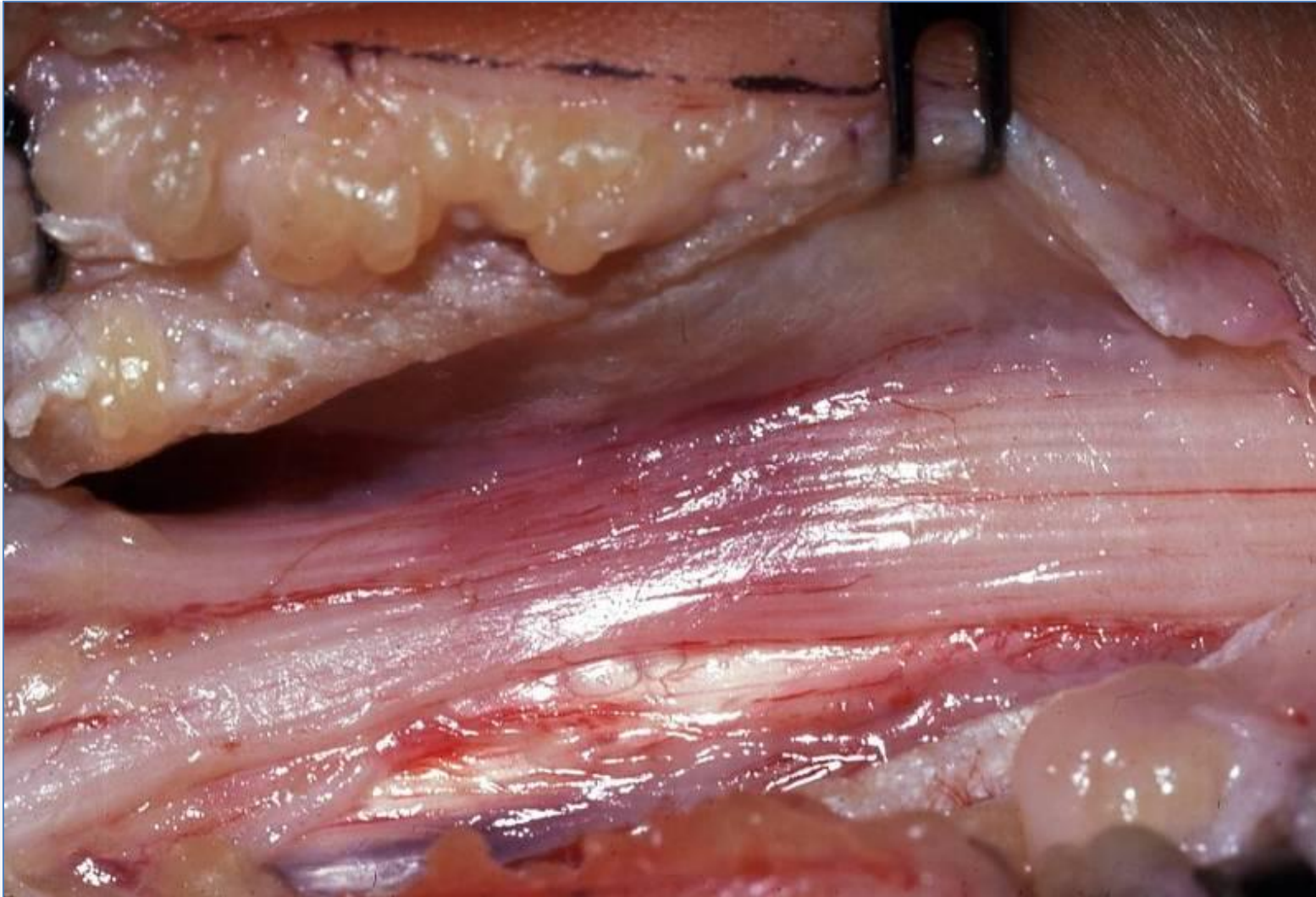Karpaltunnelsyndrom (KTS)

Konservative Therapie

- bei negativer Elektrophysiologie
 - palmare Unterarmschiene zur Nacht
 - Corticoidinjektion



Karpaltunnelsyndrom (KTS)



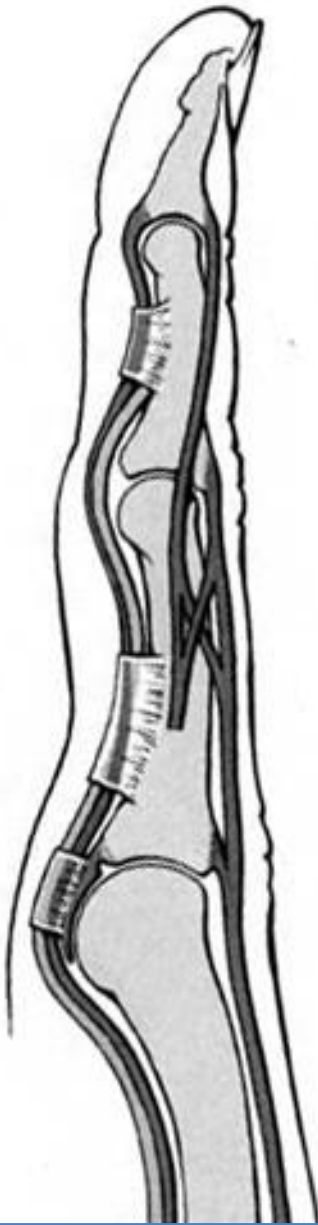
50-jähriger Patient

- seit längerem ein Schnappphänomen des rechten Ringfingers bemerkt
- zunächst beim Öffnen der Hand nach dem Faustschluss schnappte der Ringfinger in die Streckung, jetzt müsse er ständig nachhelfen
- besonders ausgeprägt morgens, da könne er den Ringfinger manchmal gar nicht mehr aktiv beugen

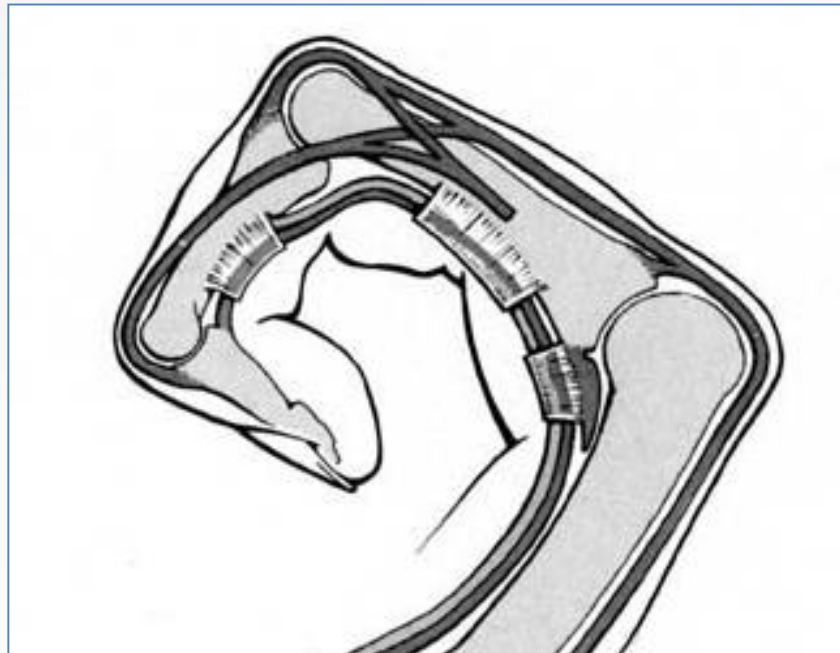
Schnellender Finger

Tendovaginitis der Beugesehnen

schnellender Finger



Engpaß der Beugesehnen am Ringband über dem Grundgelenk



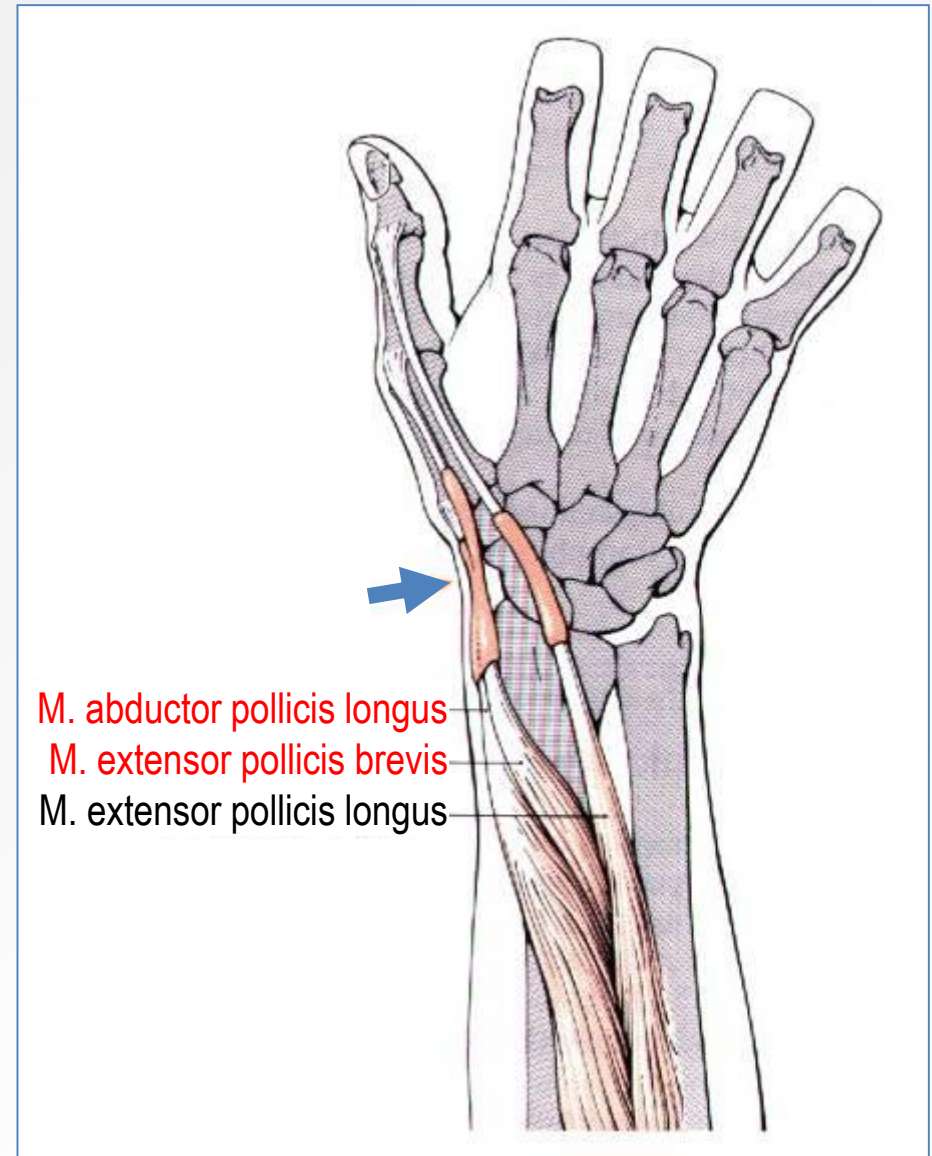
35-jährige Patientin

- seit 3 Monaten Schmerzen auf der Radialseite des rechten Handgelenkes, arbeitet bei der Bank und muss zur Zeit ständig Geldscheine zählen
- verstärkt bei Daumenbewegungen und beim Abwinkeln des Handgelenkes nach ulnar
- zum Teil Ruheschmerzen und lokalisierte Schwellung über dem radialseitigen Handgelenk

Tendovaginitis stenosans de Quervain

Tendovaginitis stenosans de Quervain

Engpass der Sehnen von
APL und EPB im
1. Strecksehnenfach



56-jähriger Patient

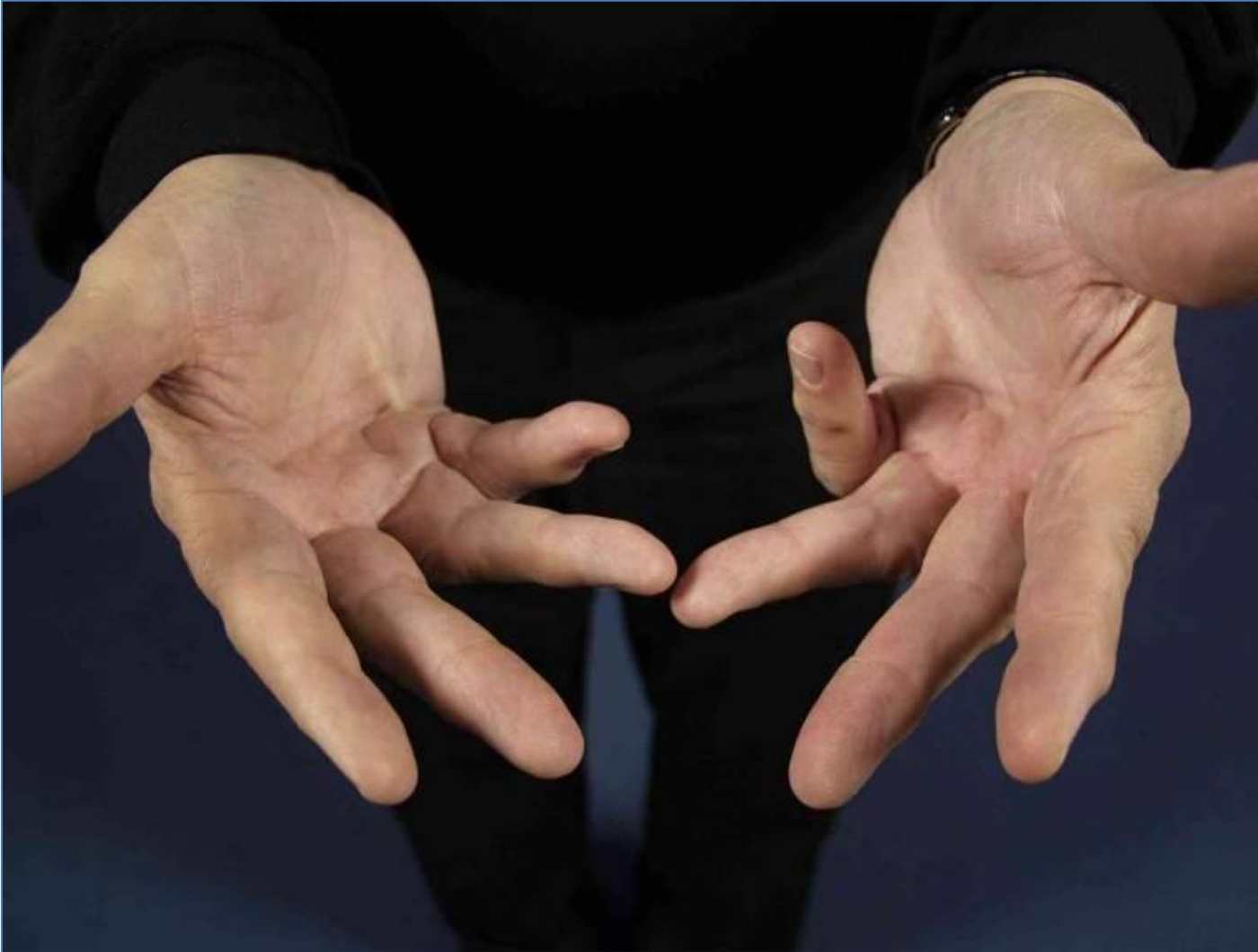- vor 10 Jahren erstmals knotige Verdickungen in der Handfläche bemerkt
- schleichende Zunahme der Veränderungen, Beginn auch an der anderen Hand und an den Fußsohlen
- keine Schmerzen
- zunehmende Beugekontraktur des Ring- und Kleinfingers

Morbus Dupuytren

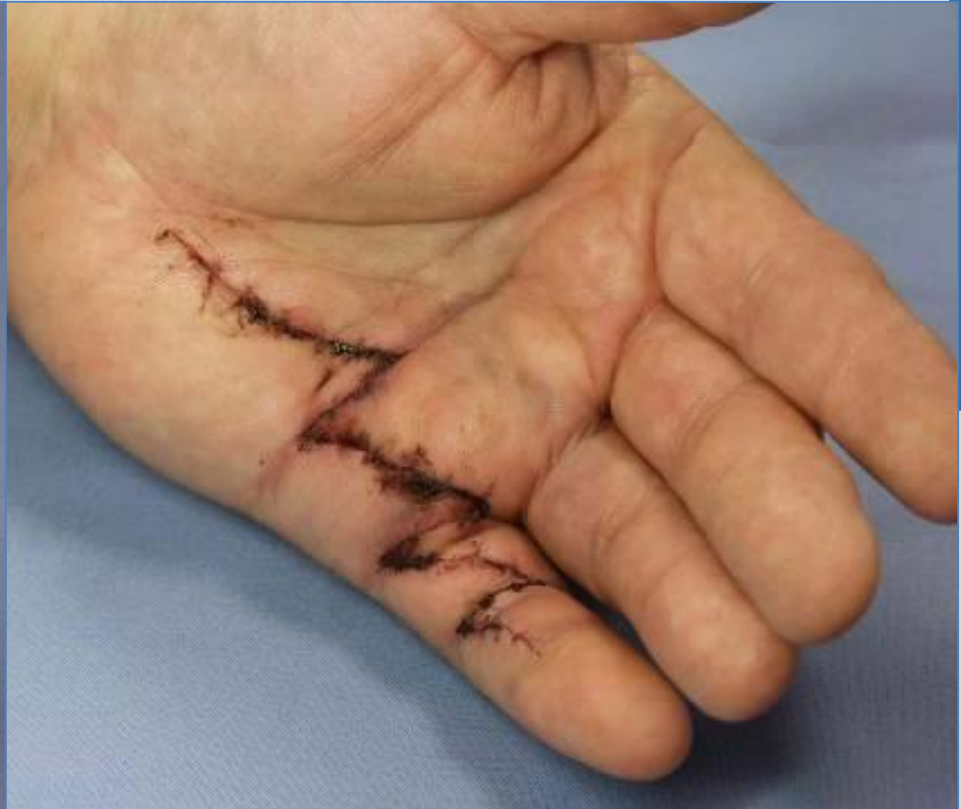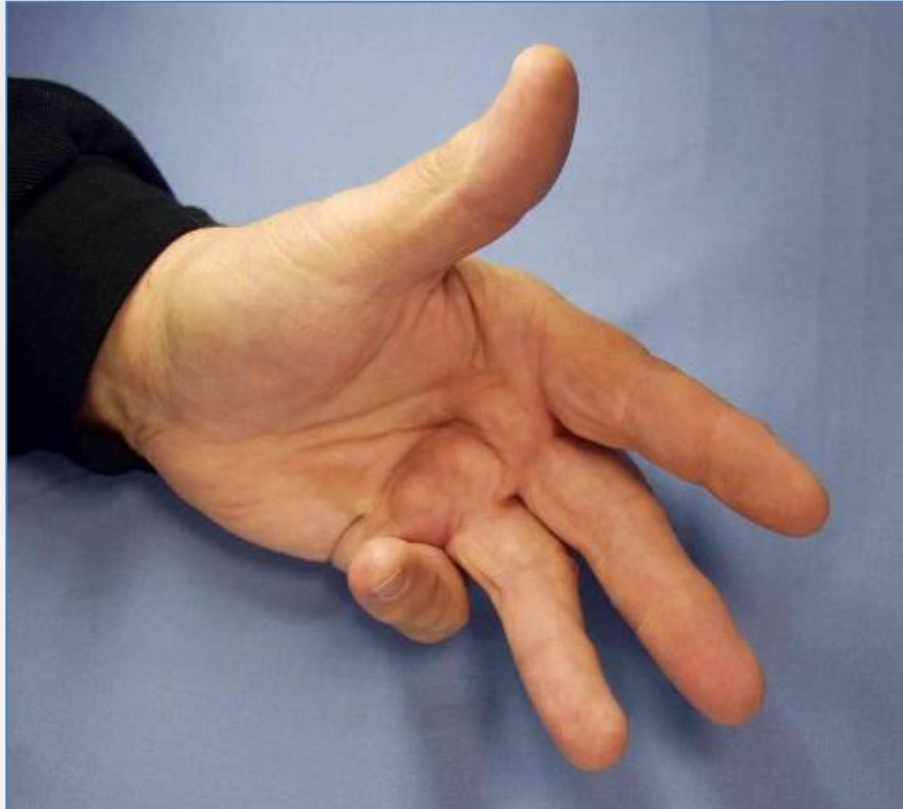
Morbus Dupuytren

- Prävalenz ca. 6-30 % in Westeuropa
- kein erhöhtes Vorkommen bei Alkoholikern
- Alter und Diabetes mellitus erhöhen die Prävalenz
- Fibromatose auch an Fußsohle möglich (M. Ledderhose)

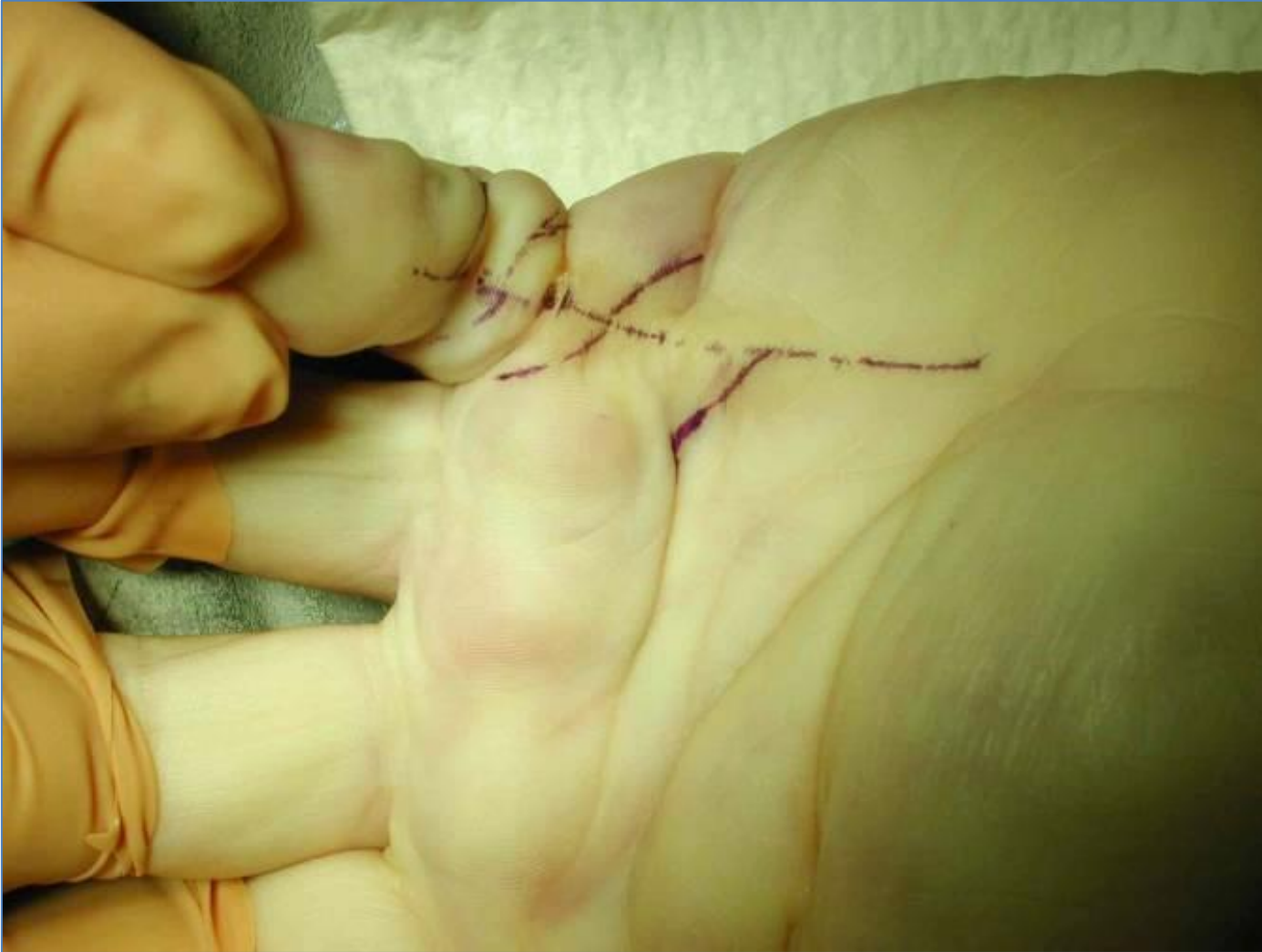Morbus Dupuytren



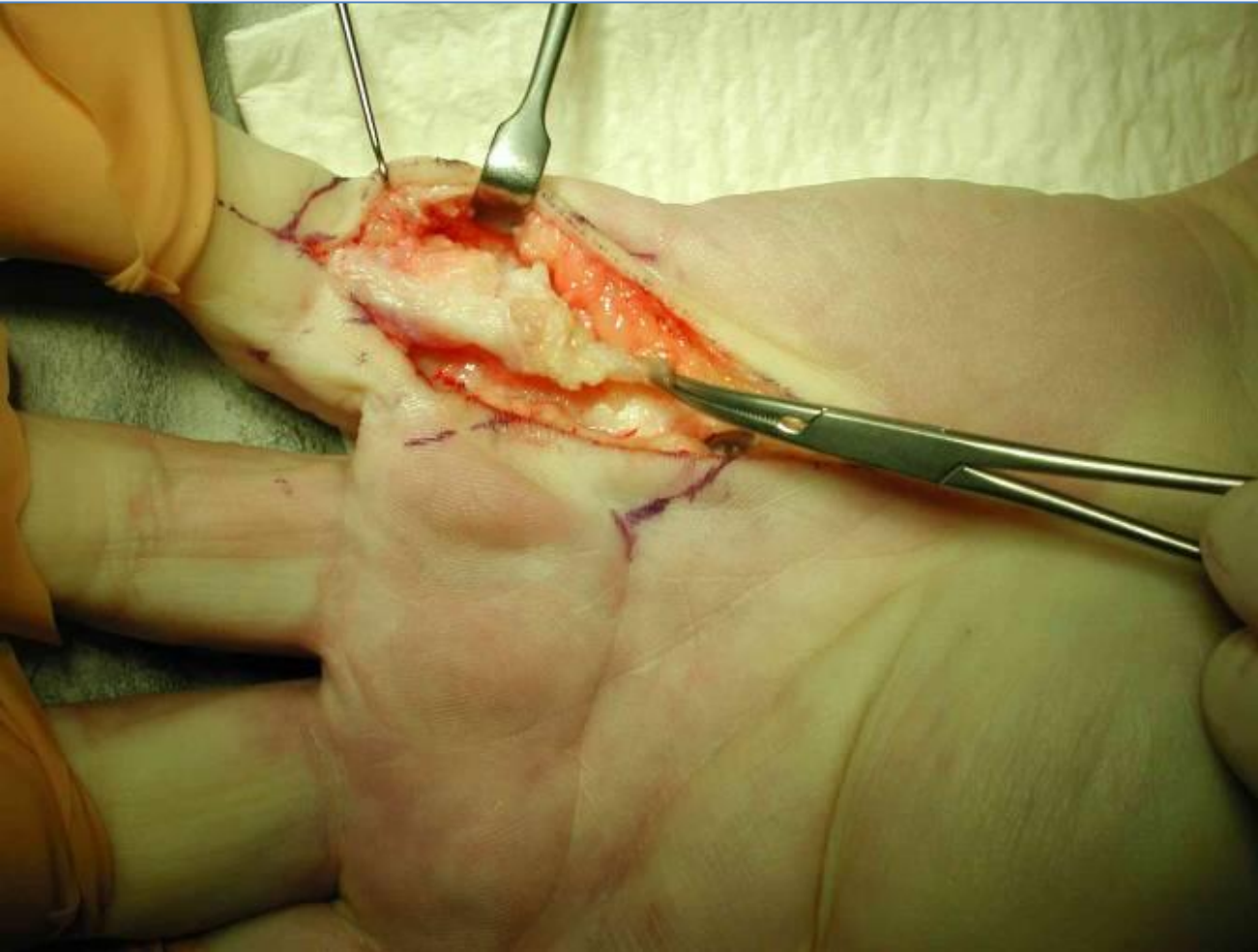
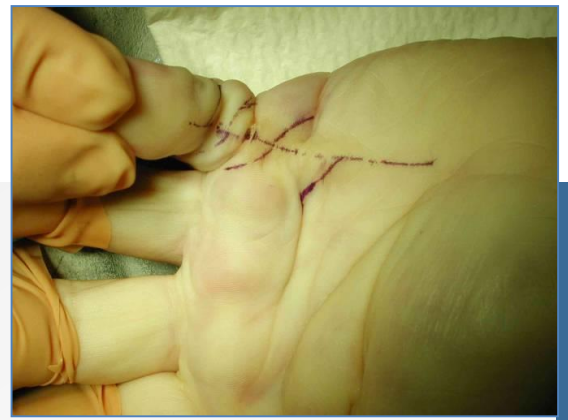Morbus Dupuytren

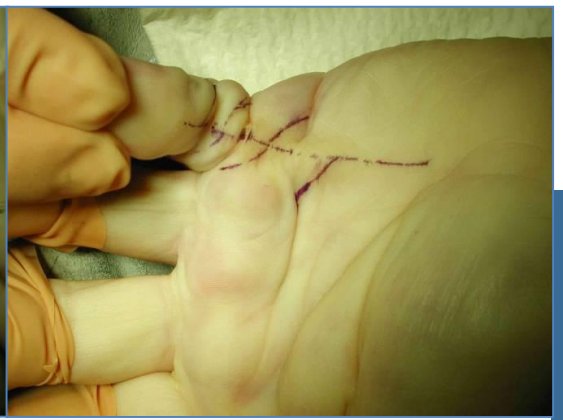
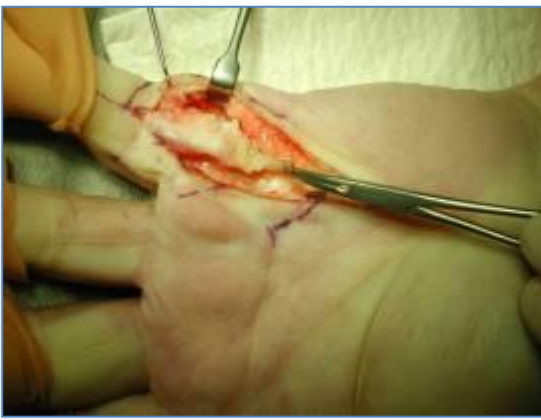
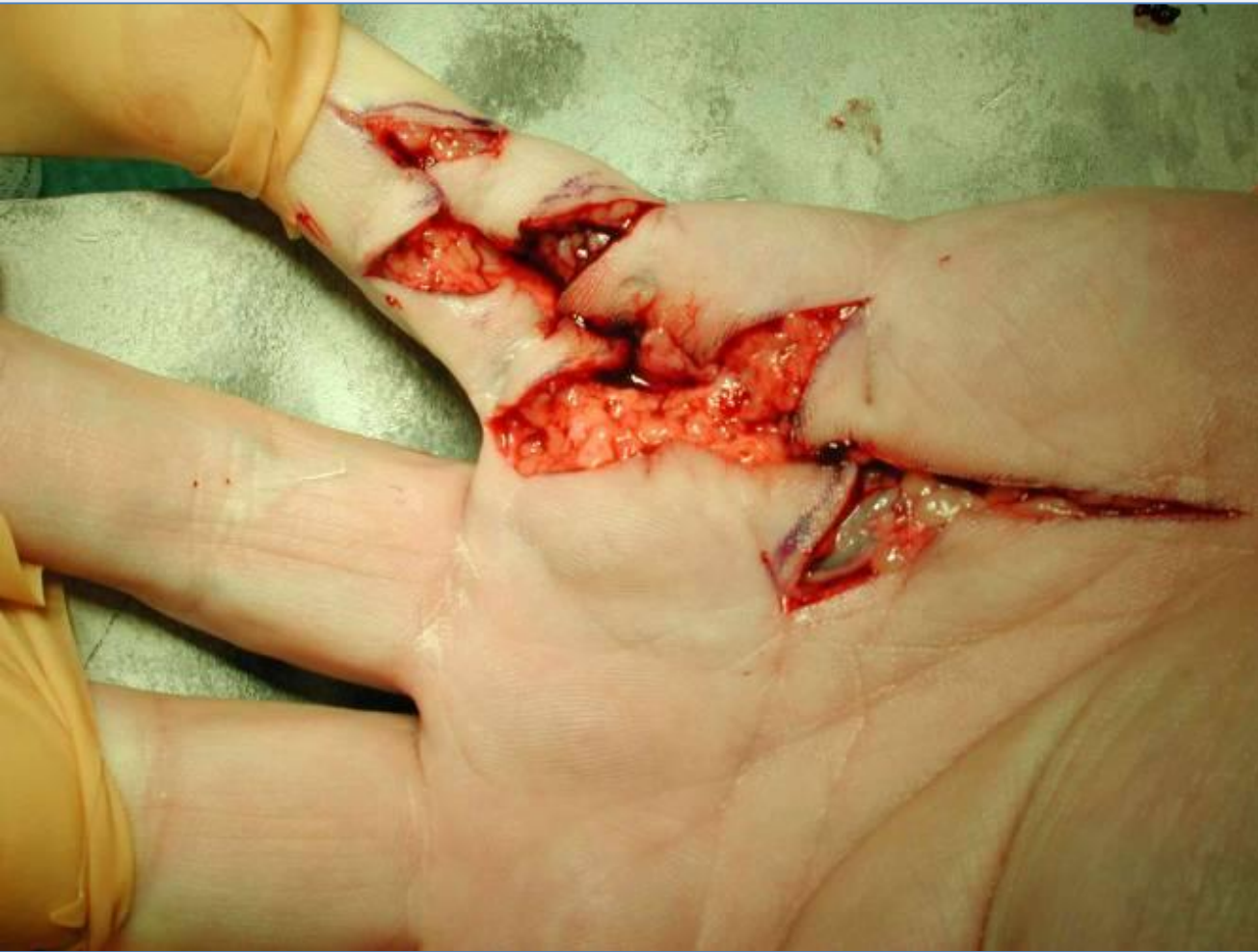Morbus Dupuytren

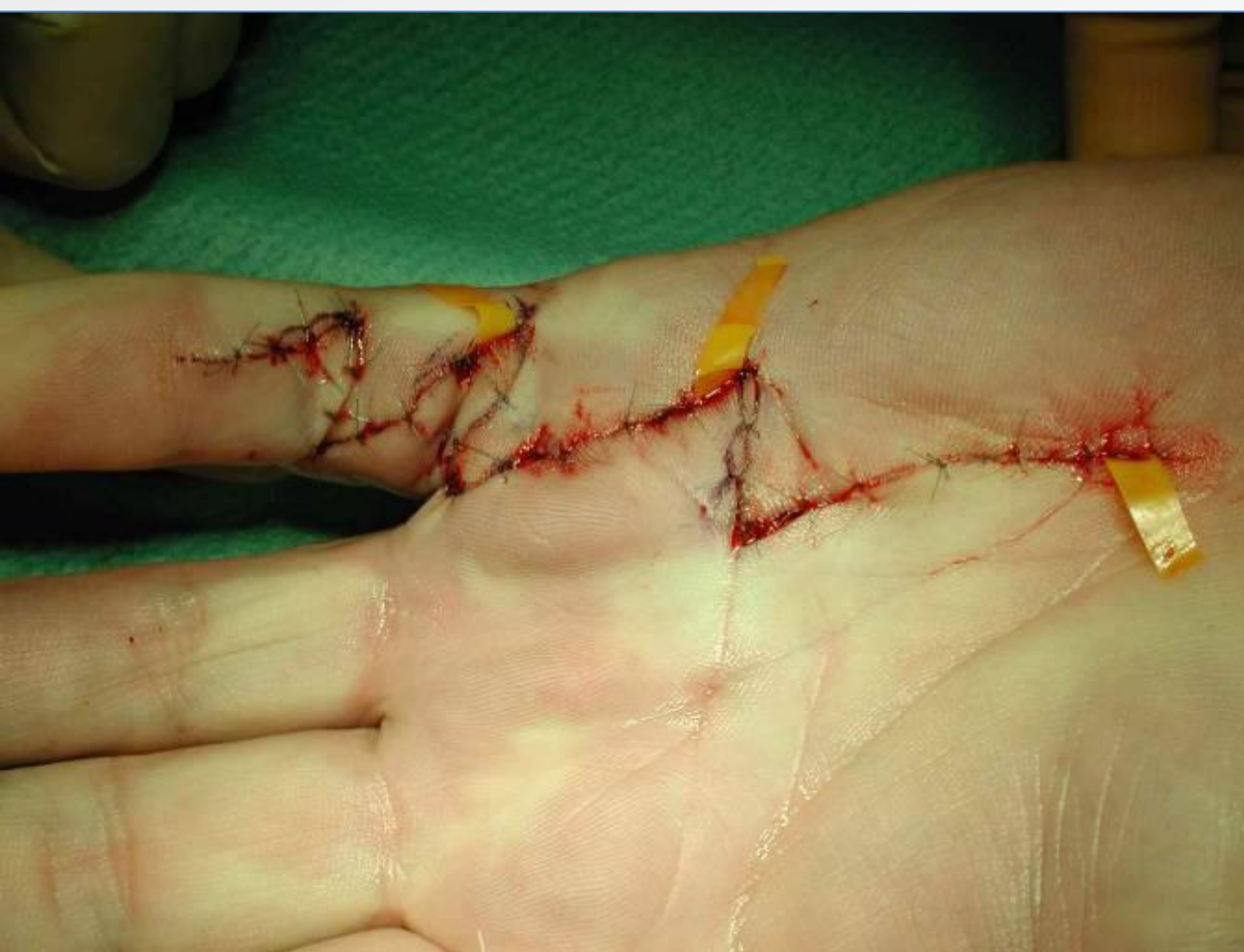
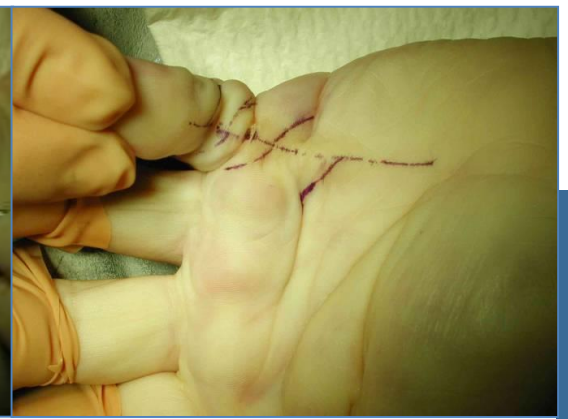
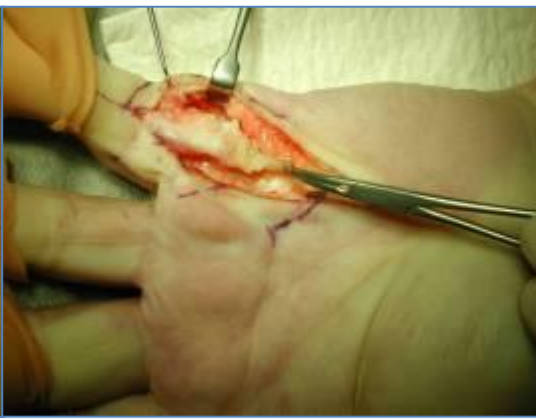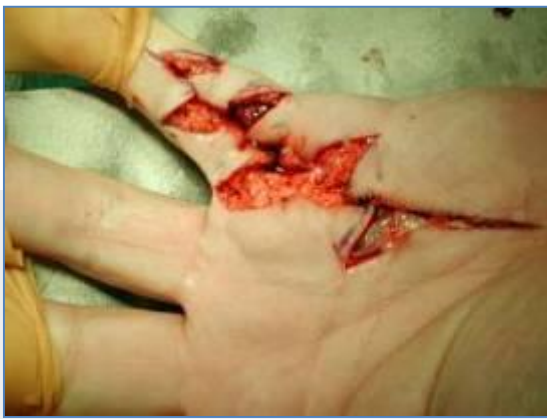Morbus Dupuytren





Morbus Dupuytren



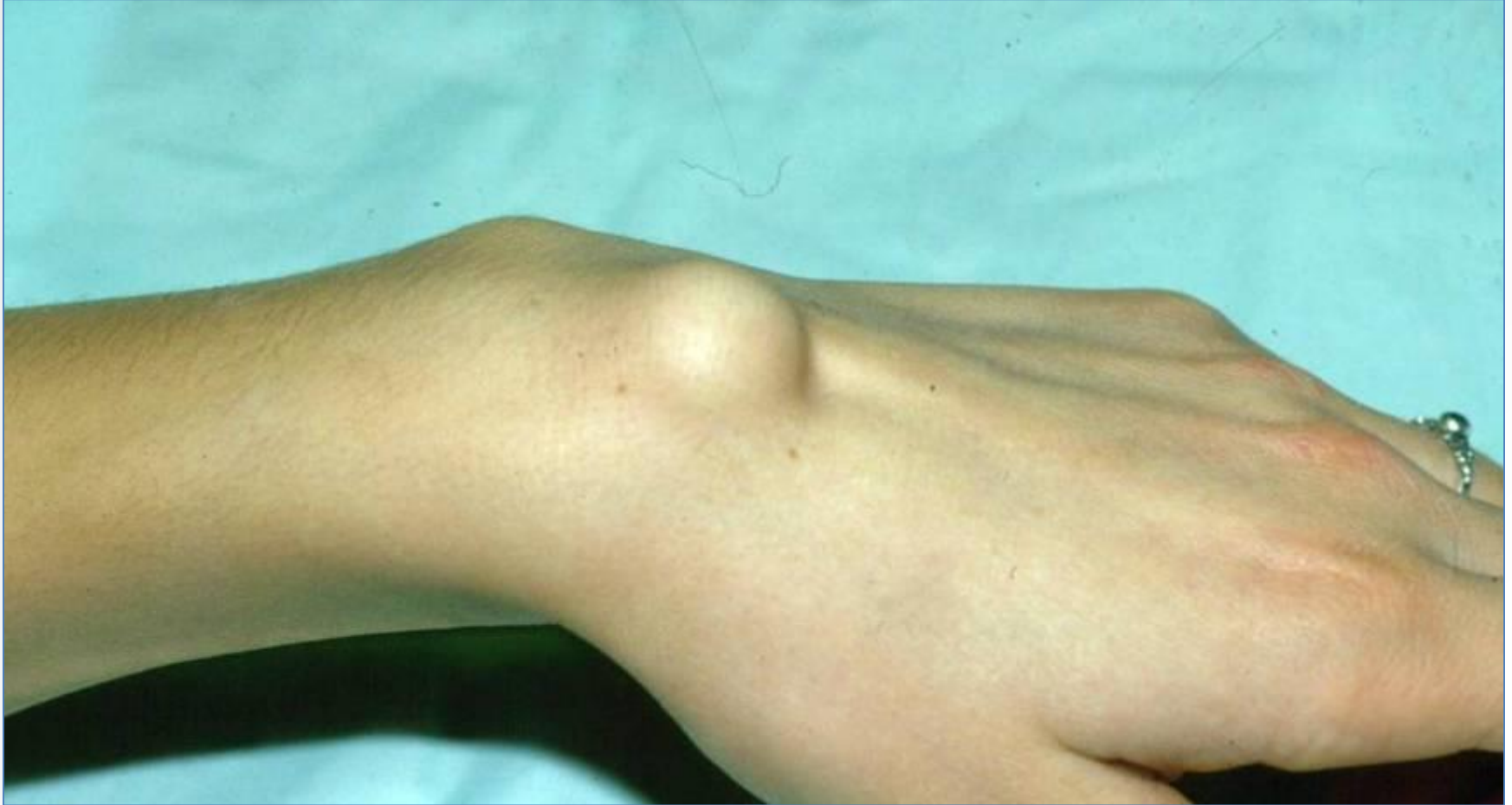Morbus Dupuytren

22-jährige Patientin

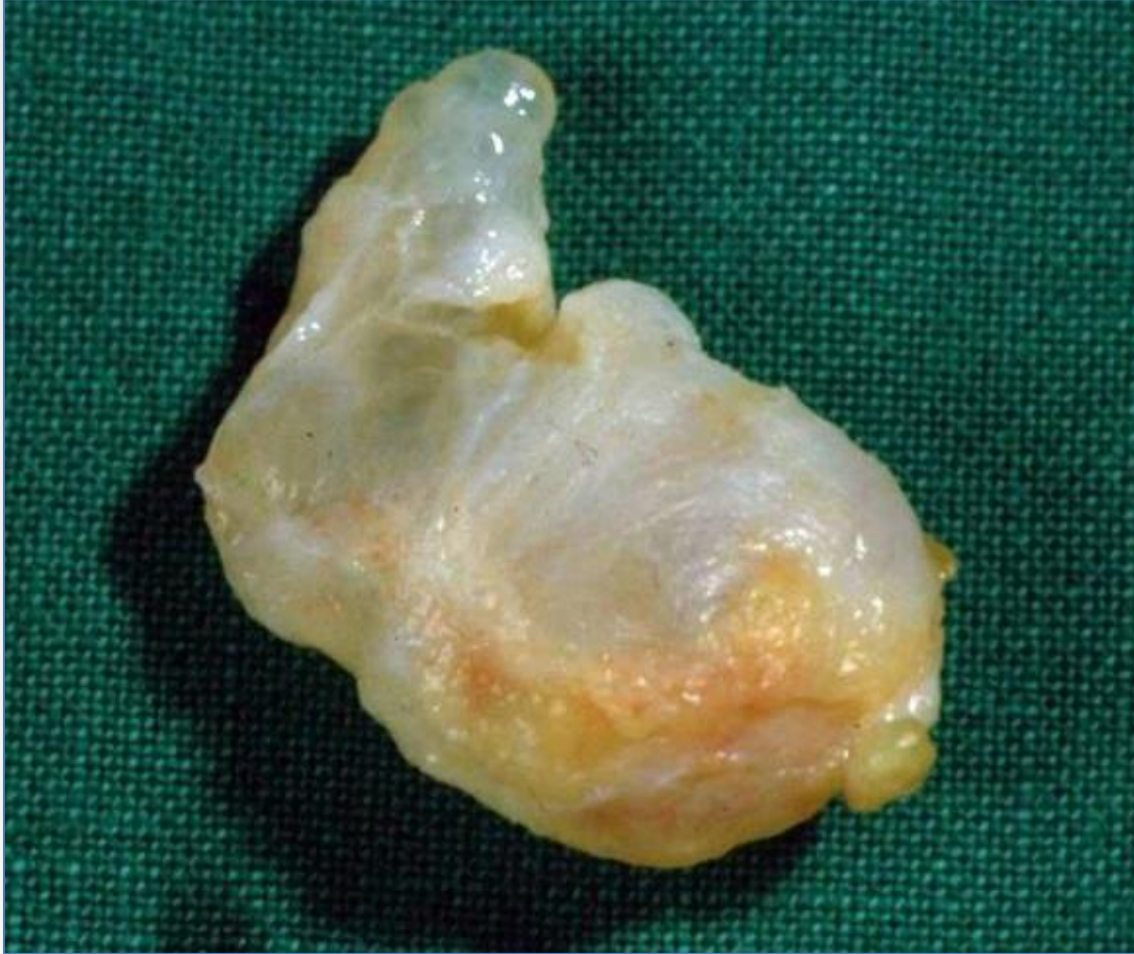- vor 3 Jahren erstmals lokalisierte Schwellung am streckseitigen Handgelenk
- wechselnde Größe je nach Belastung
- zunächst schmerzlos
- jetzt gleichbleibende Größe und Schmerzen bei endgradiger Handgelenksstreckung

Handgelenksganglion

Handgelenksganglion



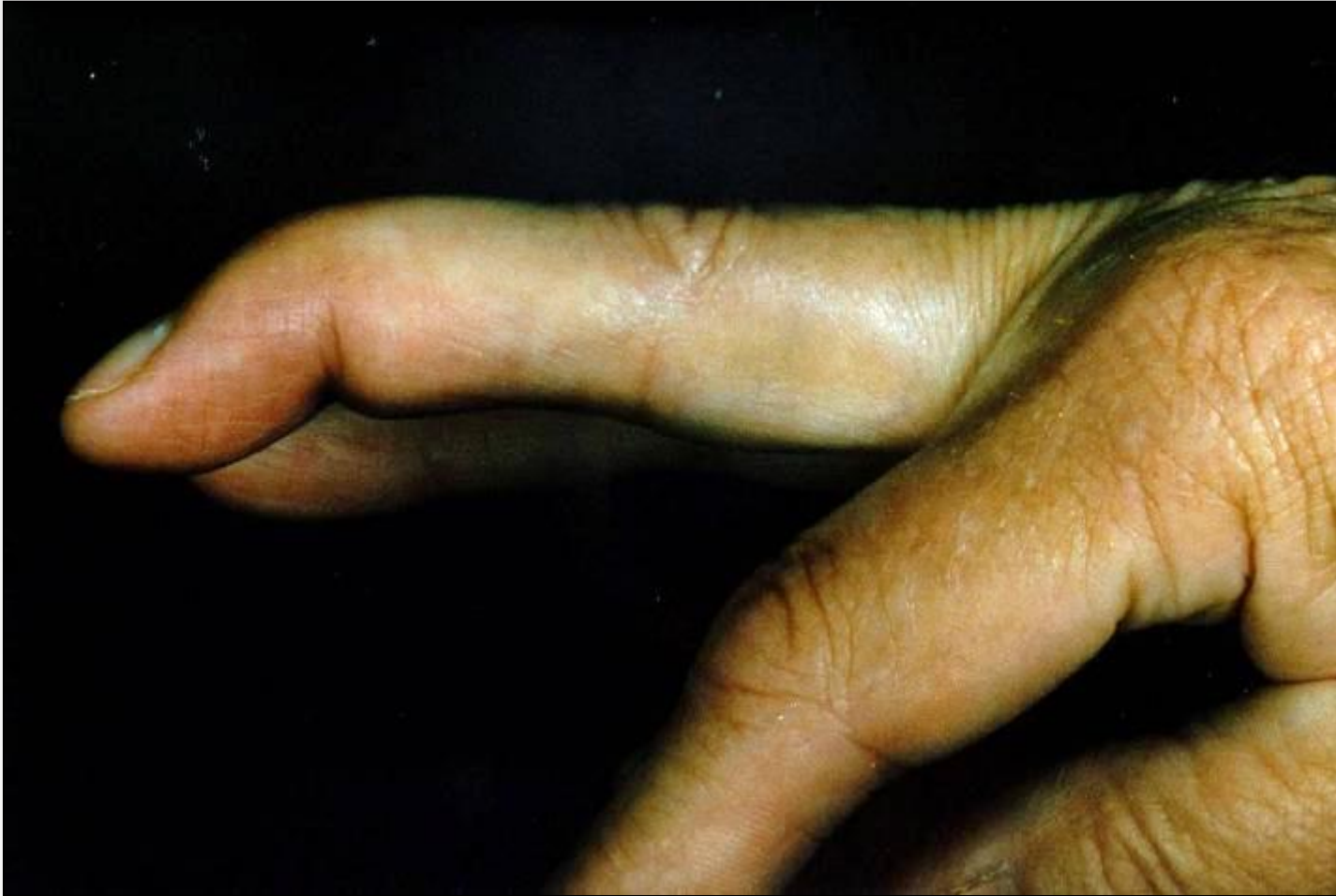Handgelenksganglion



22-jähriger Patient

- vorgestern beim Volleyball Aufprall des Balls auf den ausgestreckten Mittelfinger
- nur mäßige Schmerzen über dem streckseitigen Mittelfingerendgelenk
- kann das Endgelenk aber nicht mehr vollständig aktiv strecken

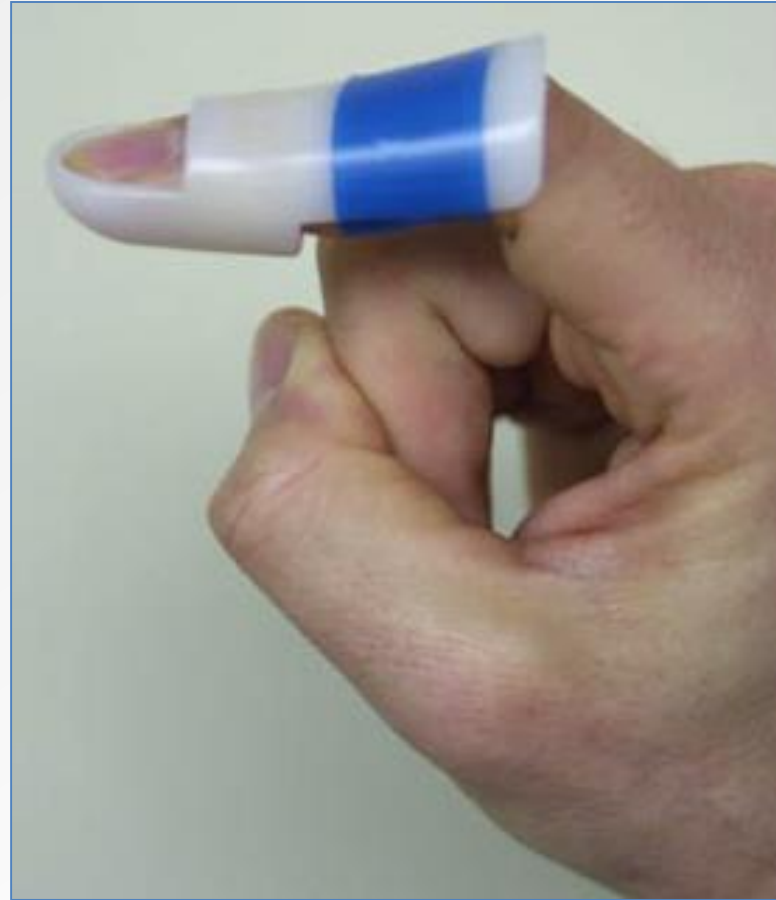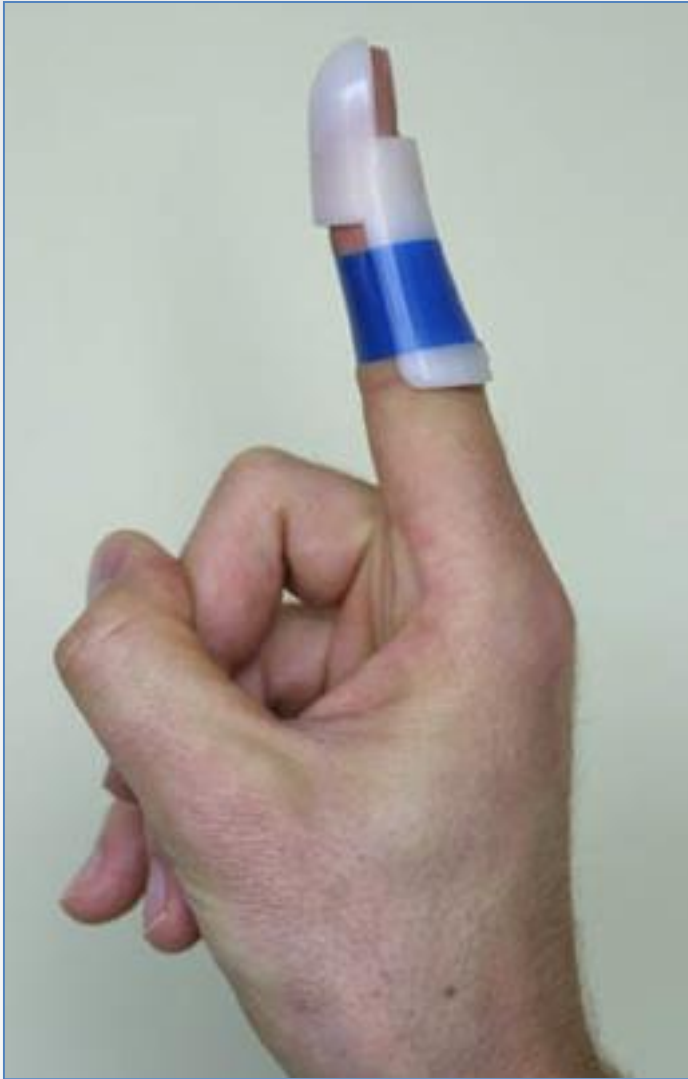Hammerfinger



Subkutaner Abriss der Strecksehne am Endgelenk

Hammerfinger

Fingerverletzungen

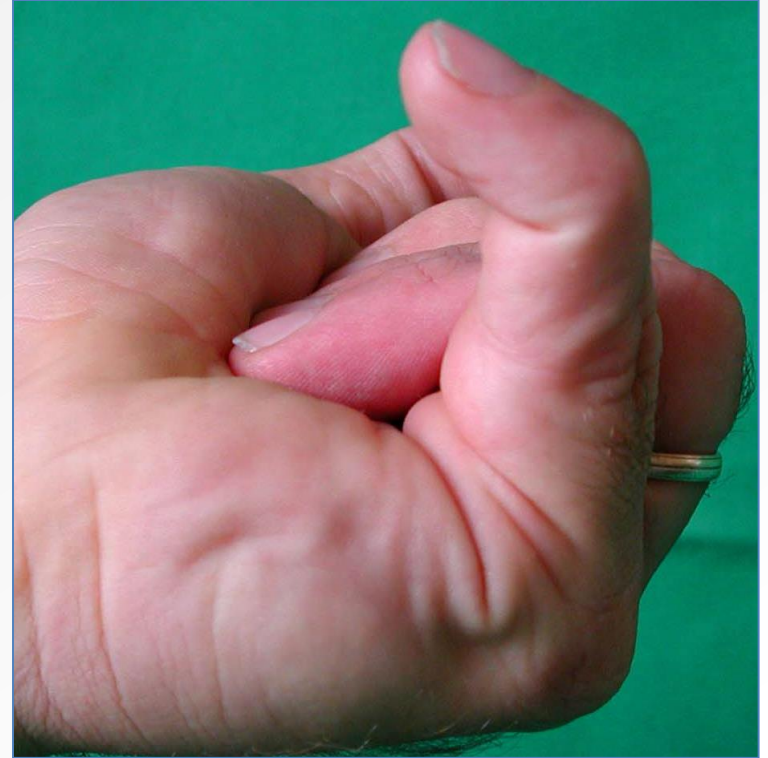
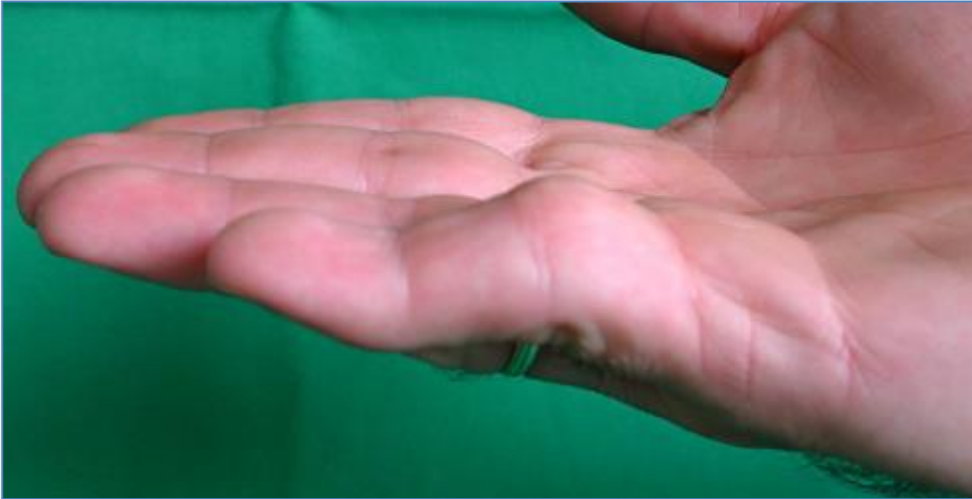
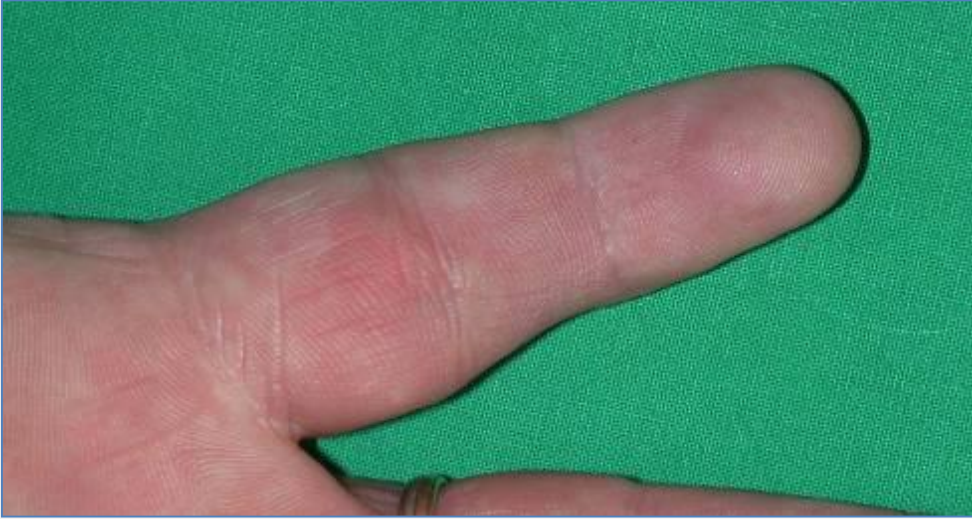Konservative Behandlung
in Stack`scher Schiene

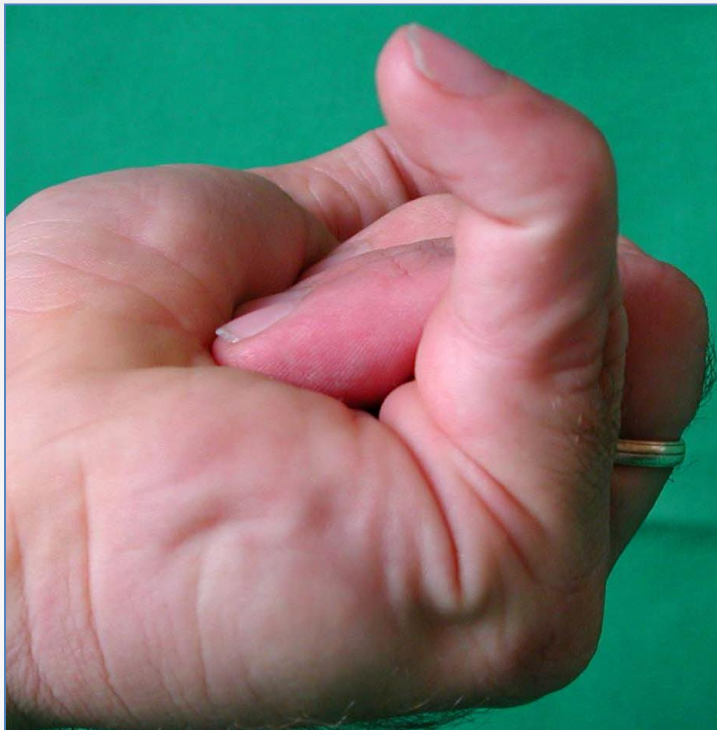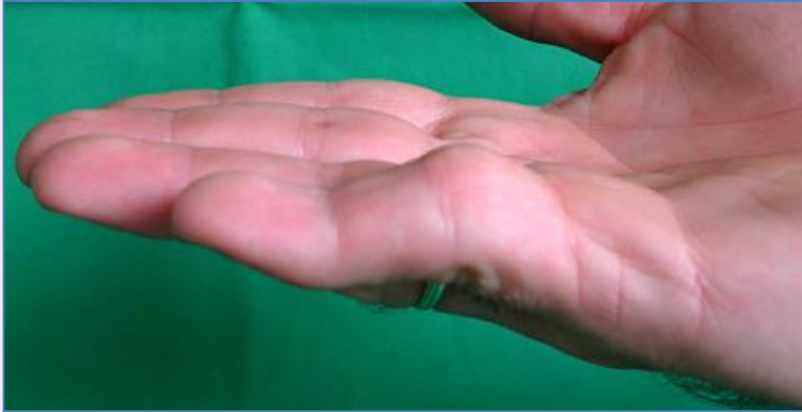


- Basisdiagnostik: Röntgen
- Therapie in der Regel konservativ (Stack'sche Schiene)
- Strecksehnenabriss am Fingerendgelenk

Fingerverletzungen

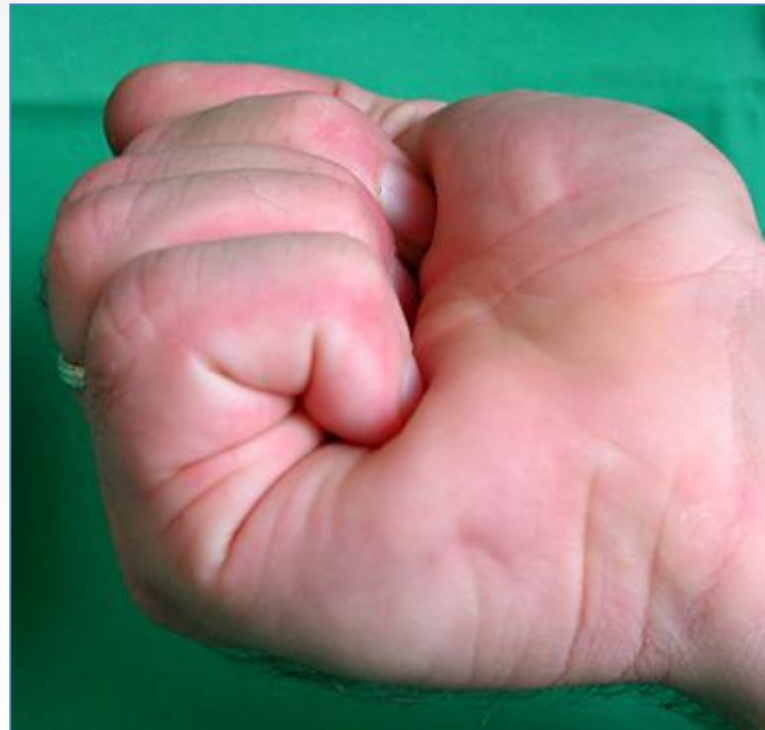

Schwanenhalsfinger



Fingerverletzungen

Abriss der palmaren Platte
am Mittelgelenk

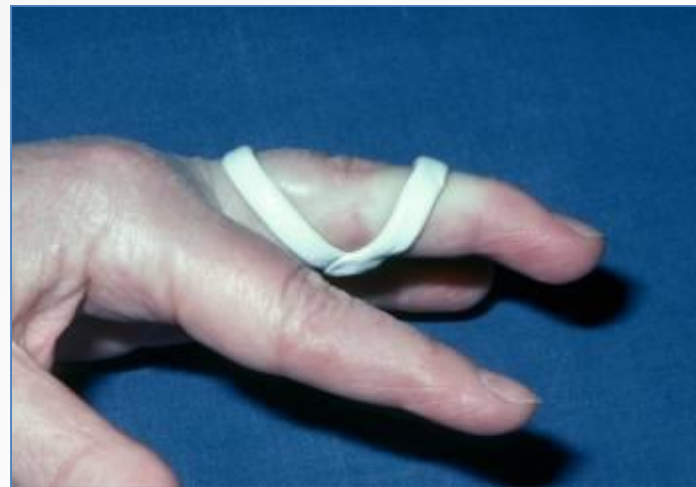
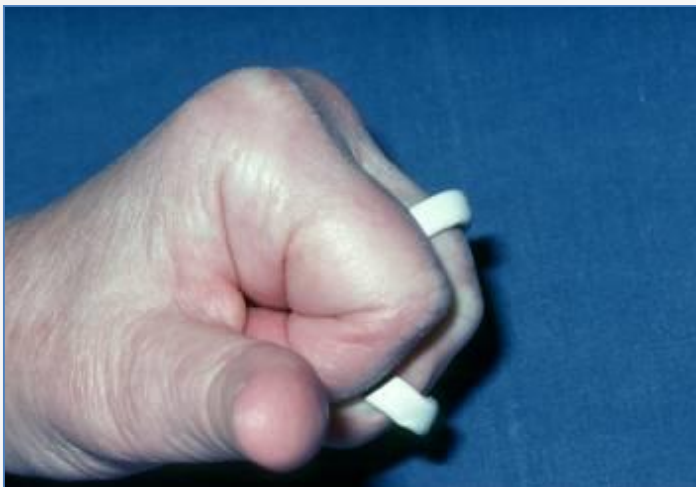
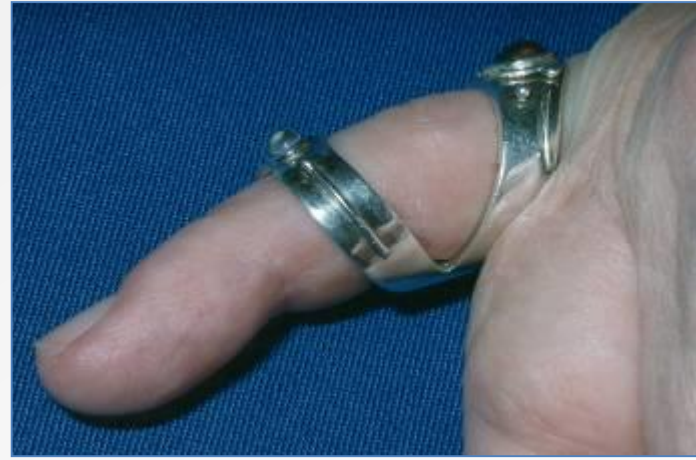
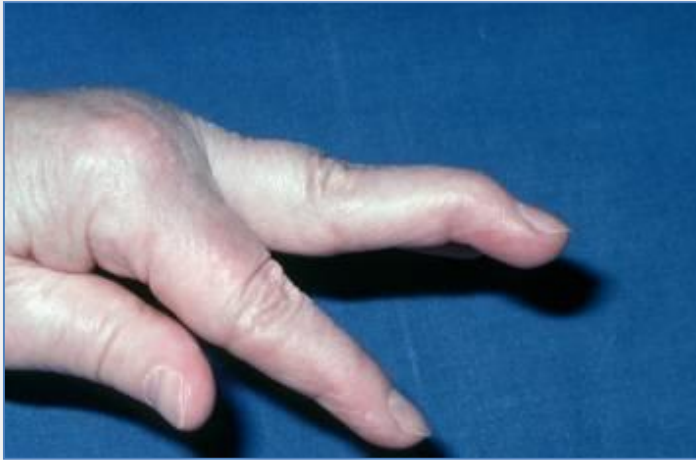Schwanenhalsdeformität

Schwanenhalsfinger

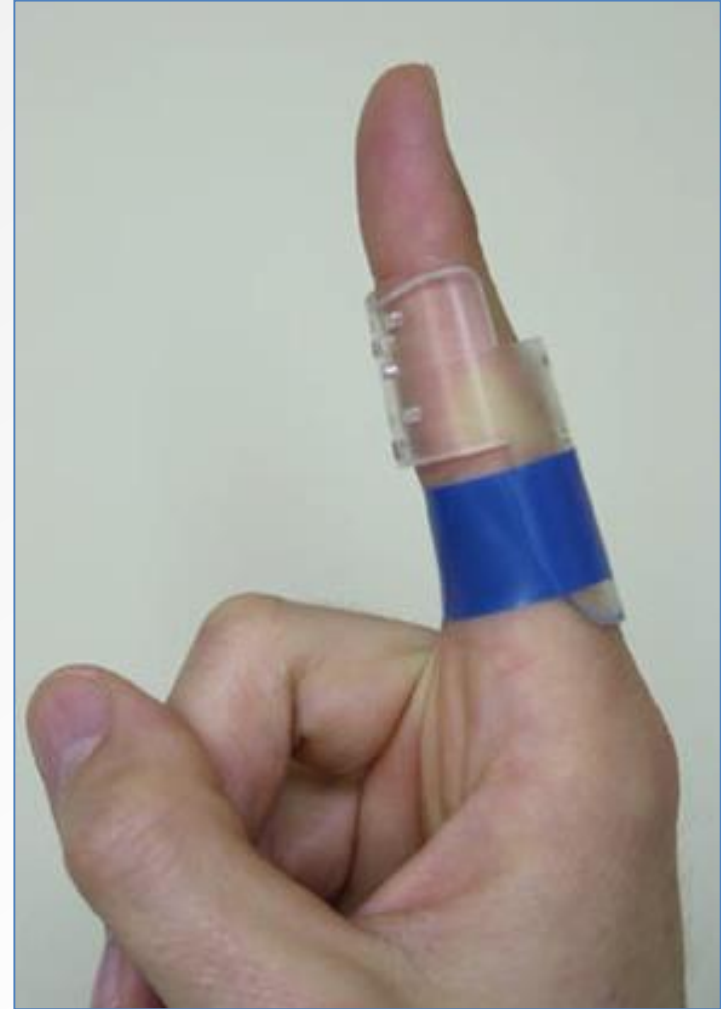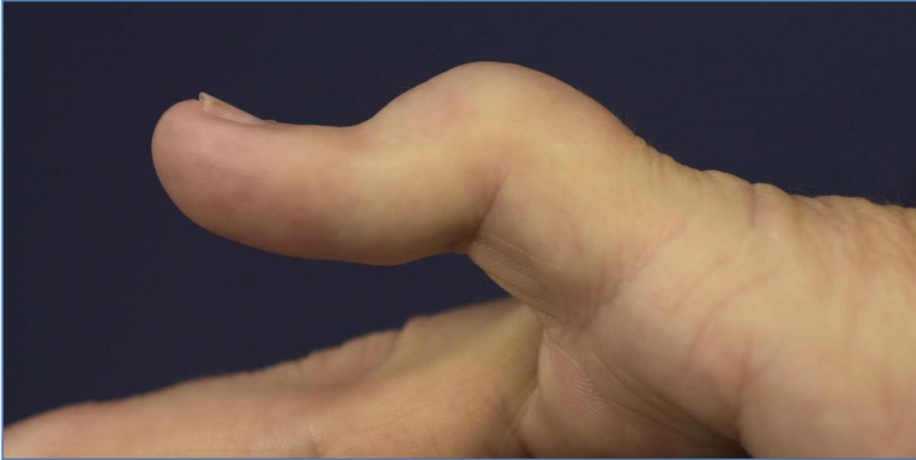Fingerverletzungen

Konservative Therapie



Knopflochdeformität

Fingerverletzungen



Konservative Therapie

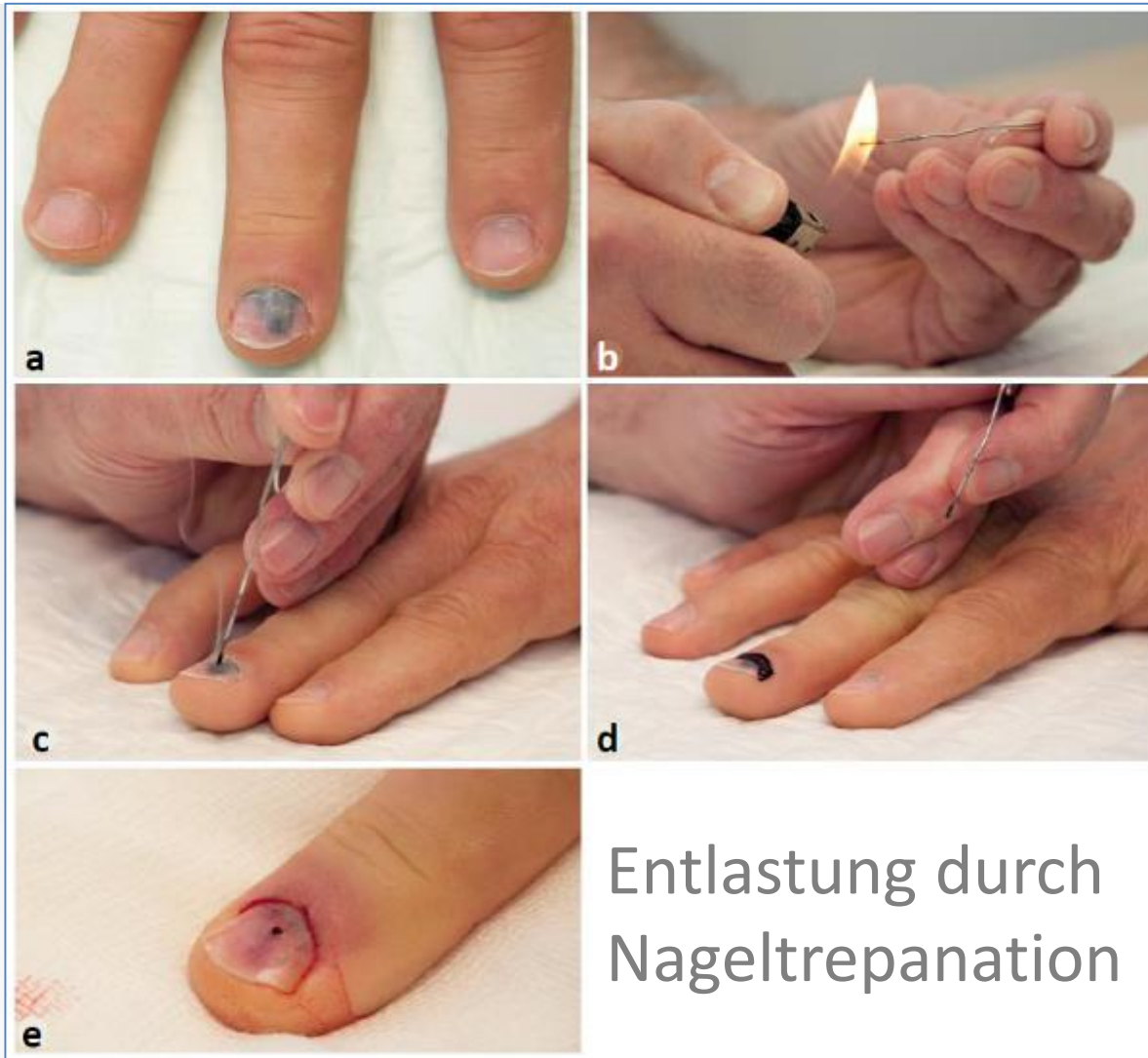

Abb. 9.34

Frakturen der Basis des 1. Mittelhandknochens

Winterstein-

Benett-

Rolandofraktur

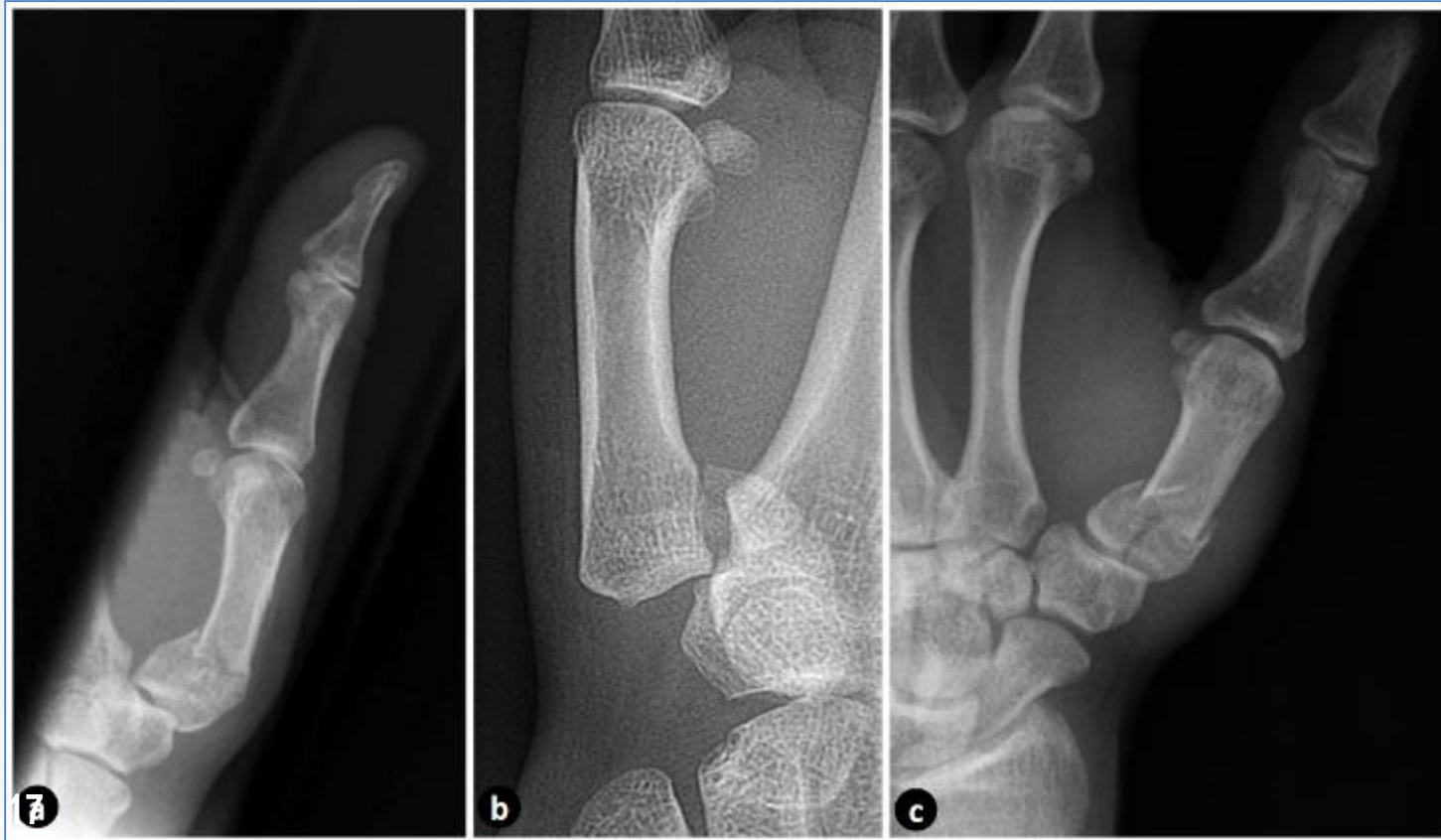

Abb. 9

a

b

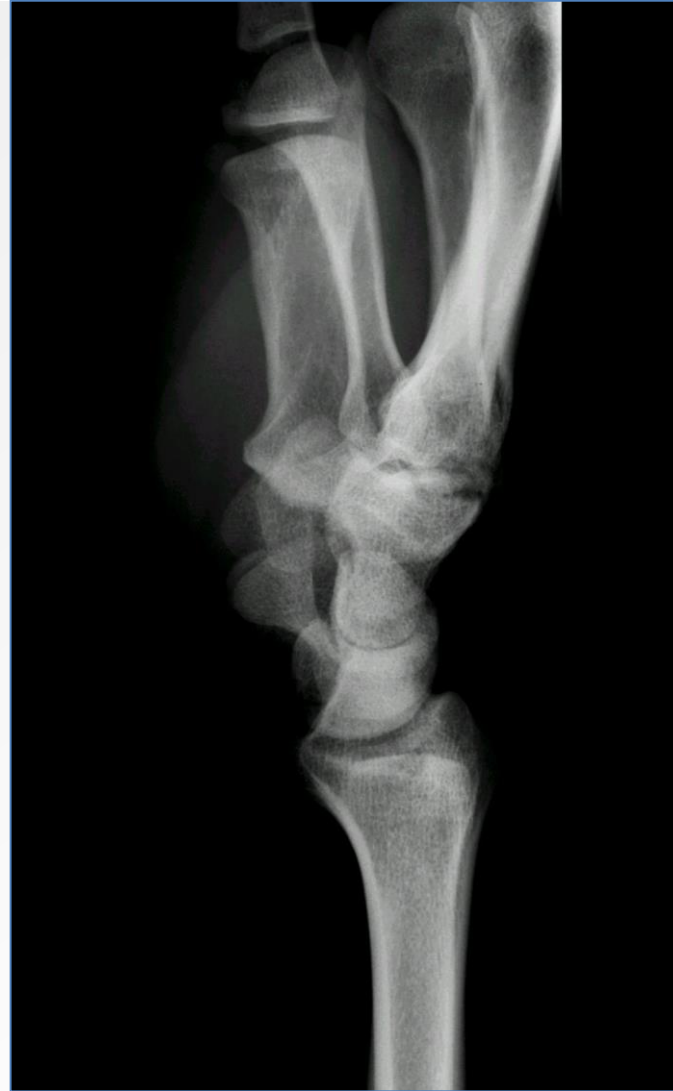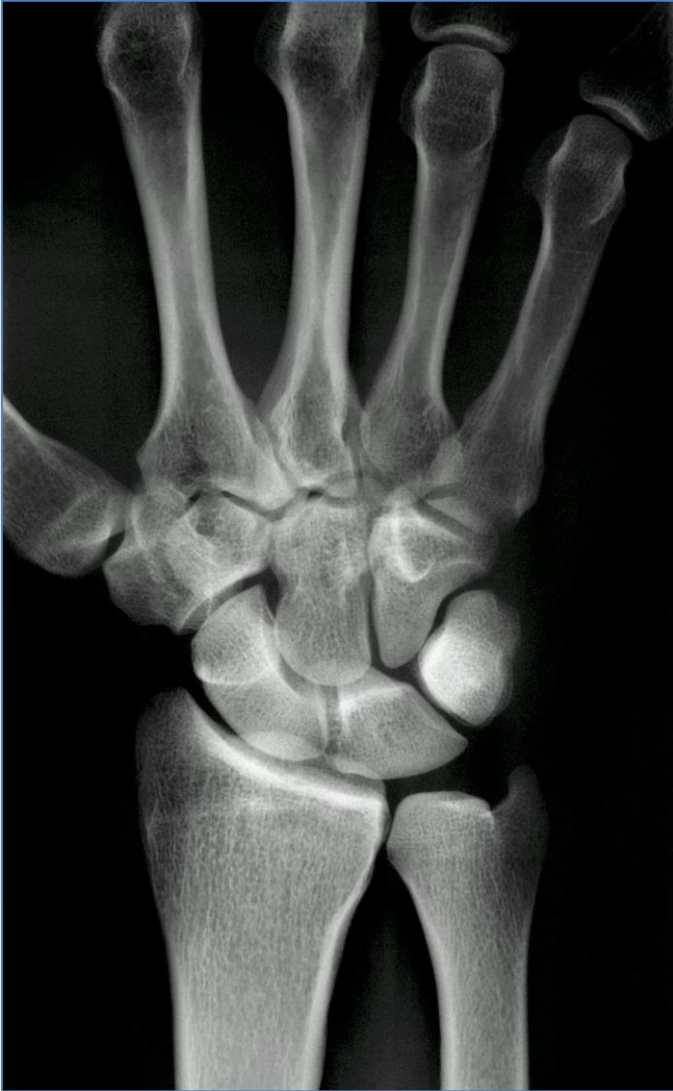c

25-jähriger Patient

- vor zwei Tagen beim Fußball Sturz auf die ausgestreckte Hand
- kein Bluterguß aber leichte Schwellung über dem radialeseitigen Handgelenk, hier auch bewegungsabhängige Schmerzen
- Finger- und Handgelenksbeweglichkeit frei, am Handgelenk endgradig schmerzhaft

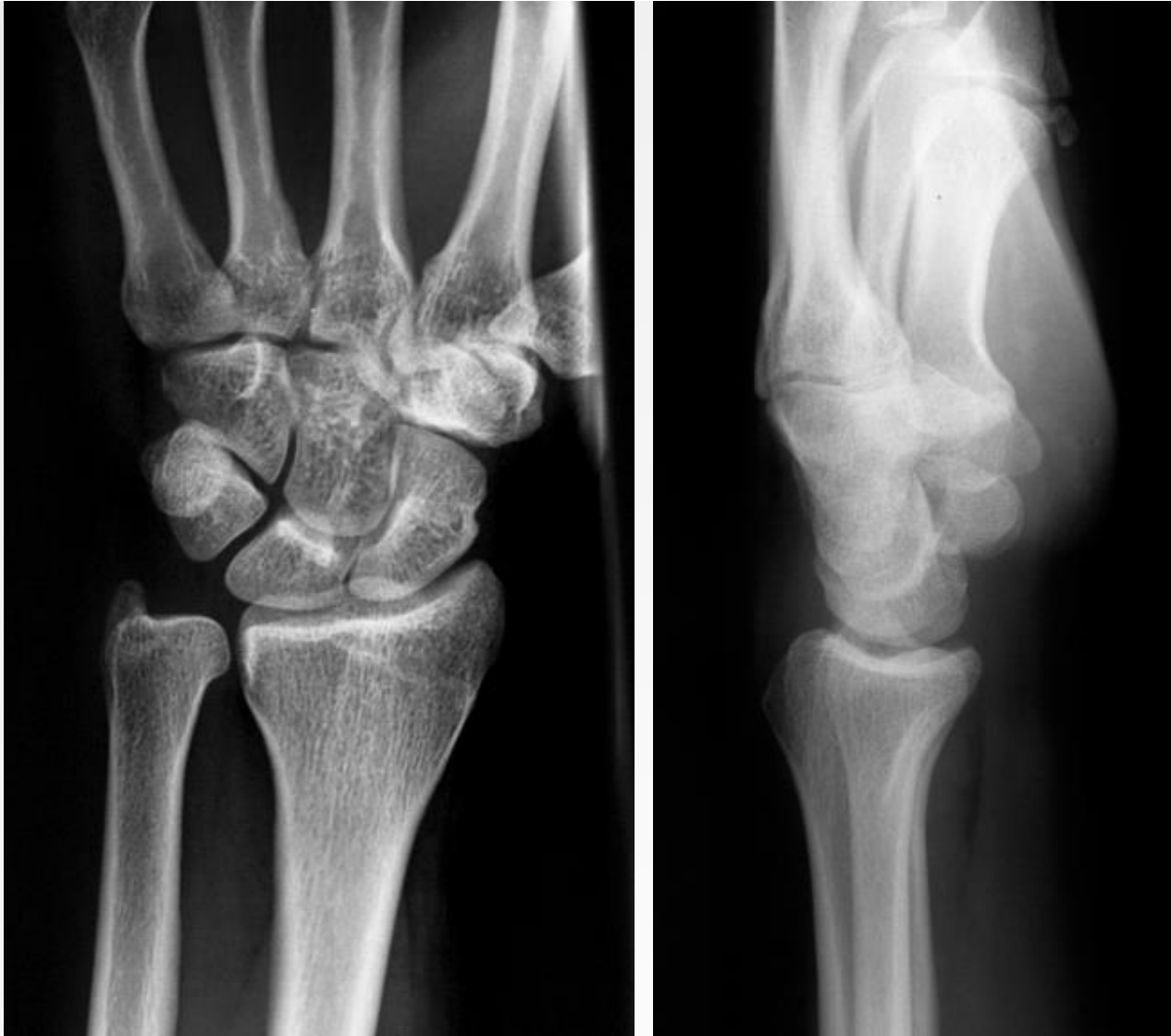Kahnbeinfraktur

Kahnbeinfraktur



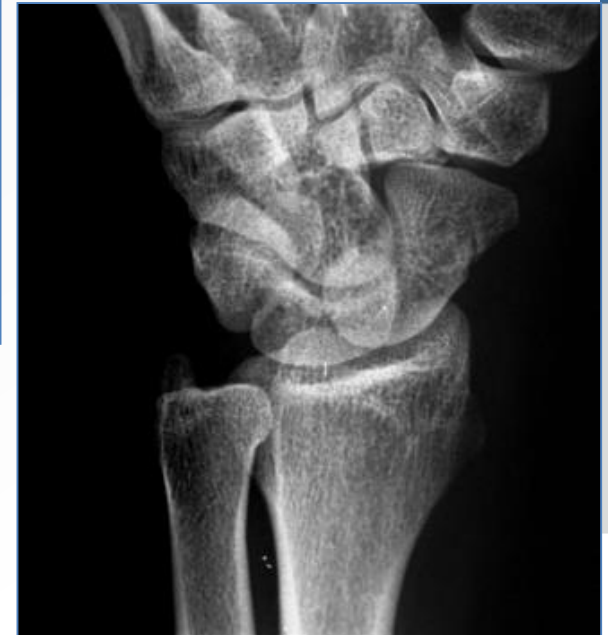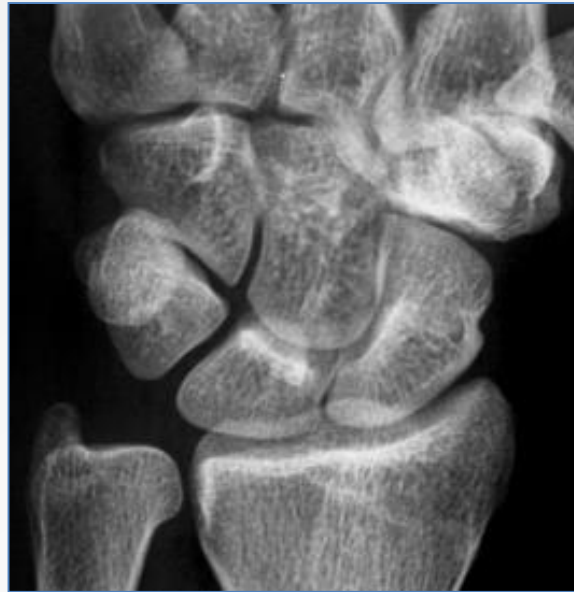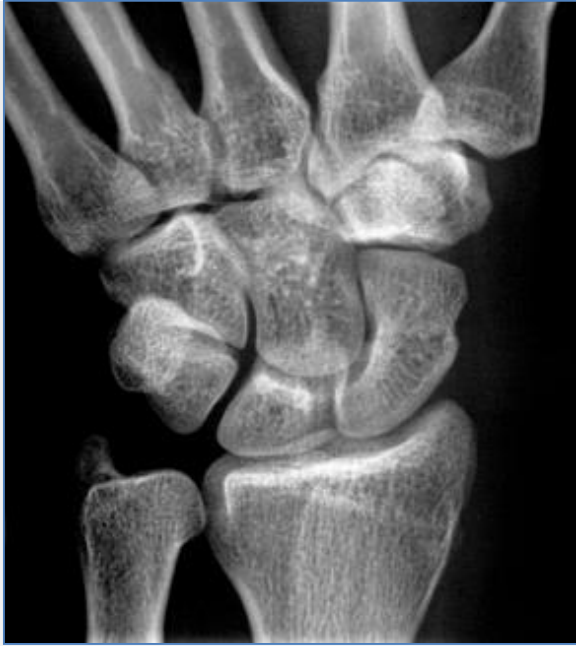Normales Handgelenk

Kahnbeinfraktur



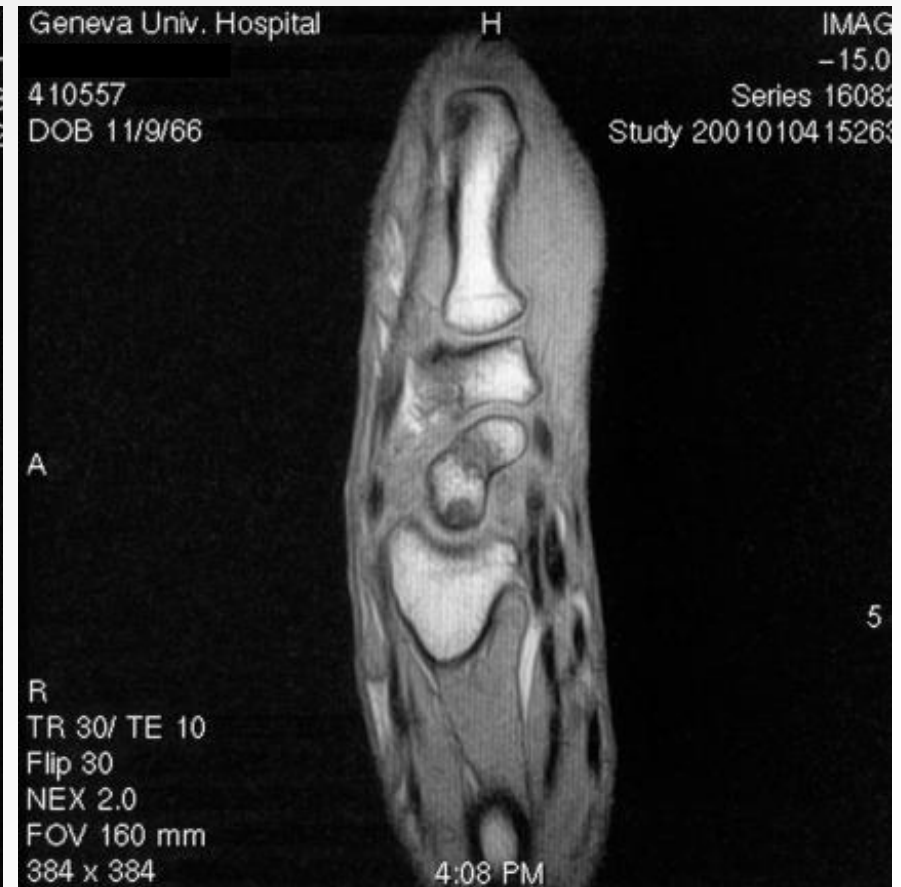
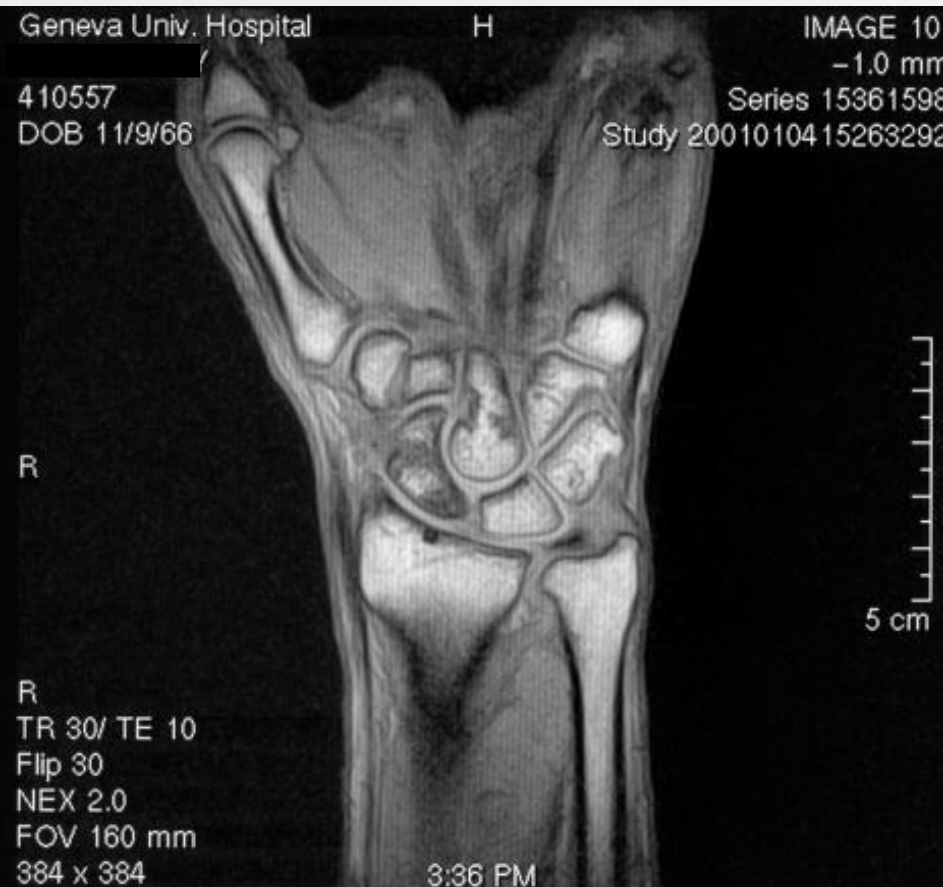H.G., m., 35 yrs.

Kahnbeinfraktur



H.G., m., 35 yrs.

Kahnbeinfraktur



H.G., m., 35 yrs.

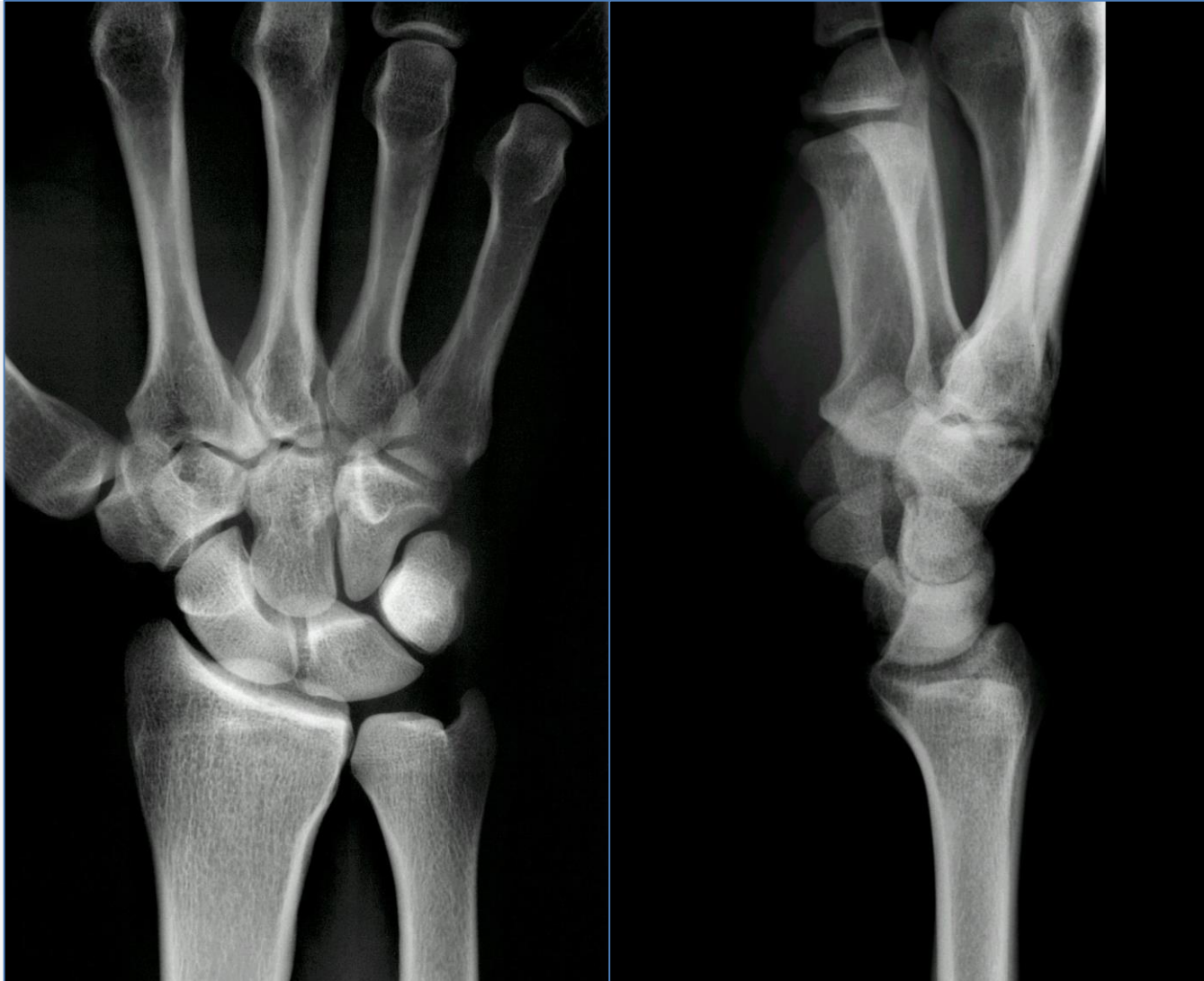21-jähriger Patient

- seit über einem halben Jahr Schmerzen im streckseiteigen rechten Handgelenk, spontan aufgetreten
 - absolut kein Trauma erinnerlich
 - Rechtshänder und ist in der Kfz-Lehre
 - auch in Ruhe Schmerzen, so „als sei da ständig etwas“
 - am Ende des Tages nach der Arbeit seien die Schmerzen stärker

Lunatummalazie

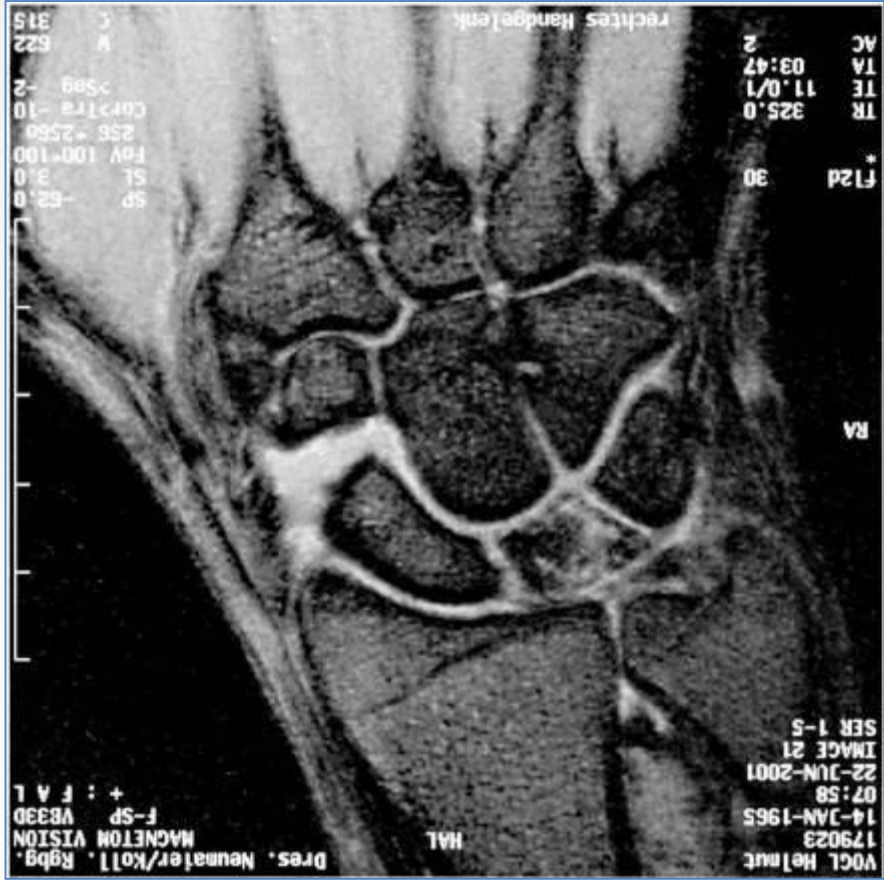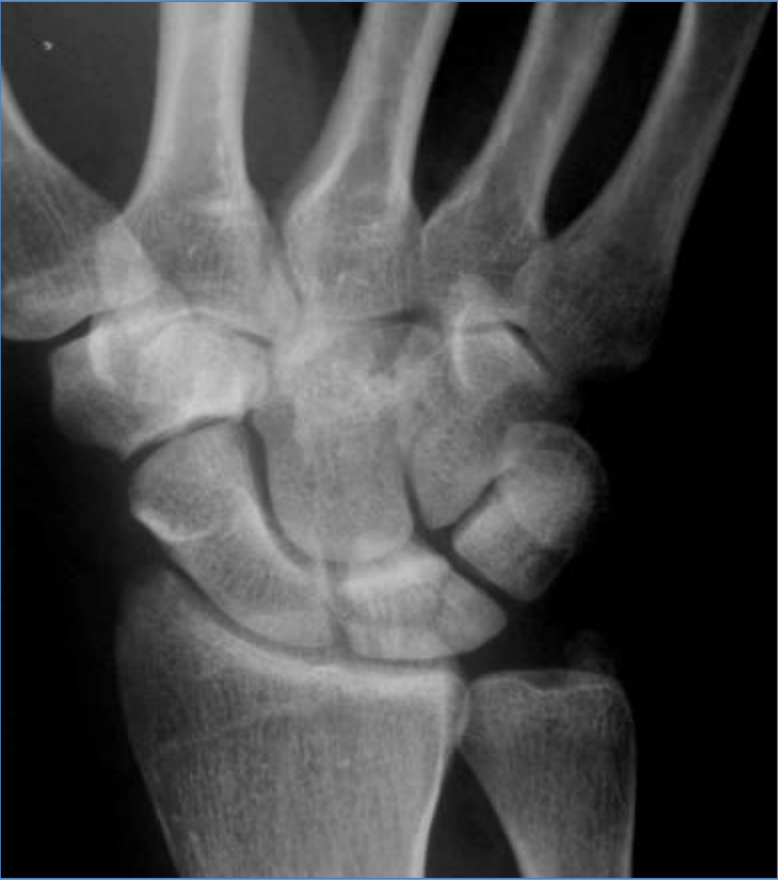M. Kienböck, Aseptische Mondbeinnekrose

Lunatummalazie

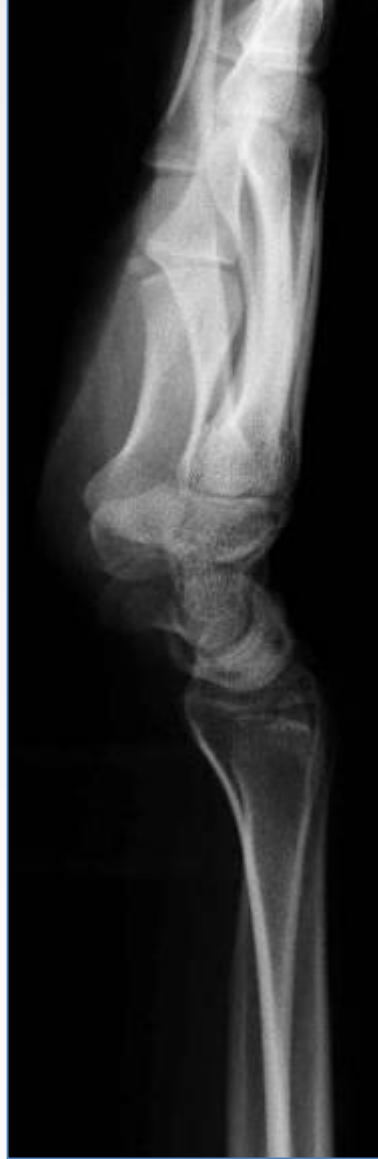
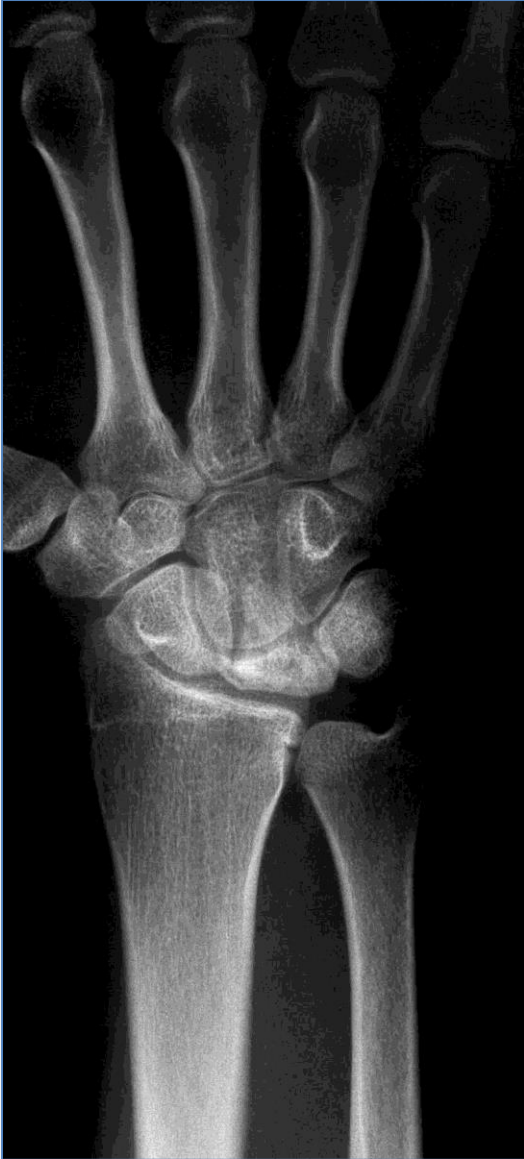
Normales Handgelenk

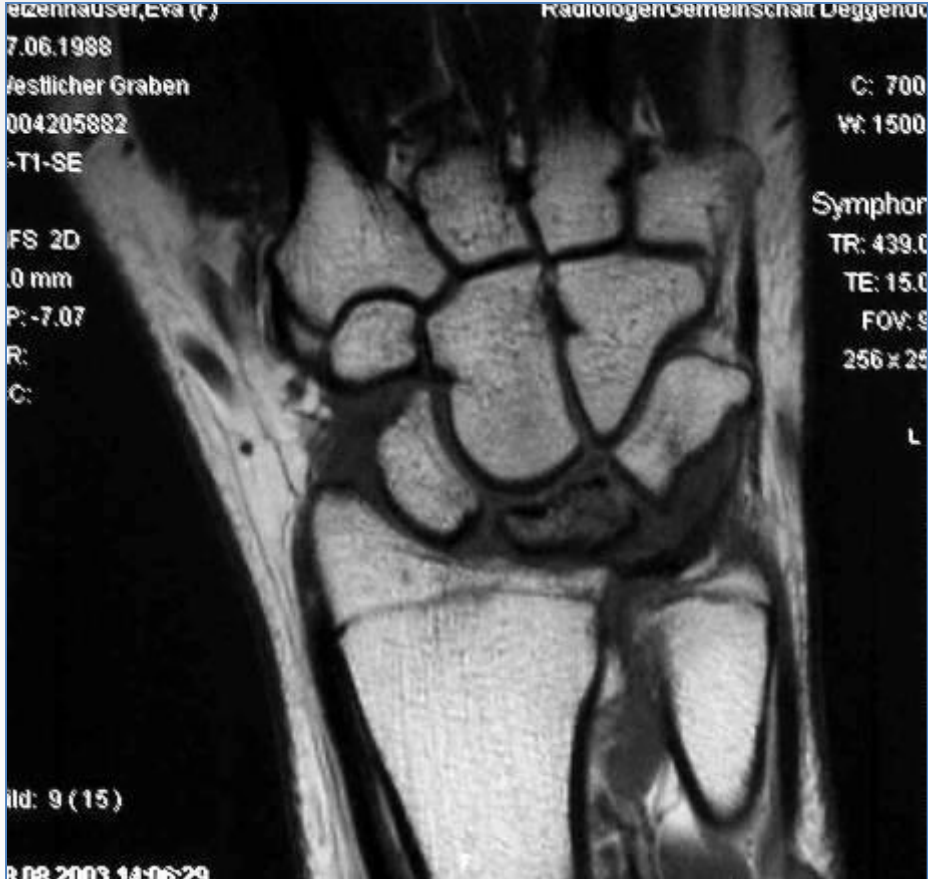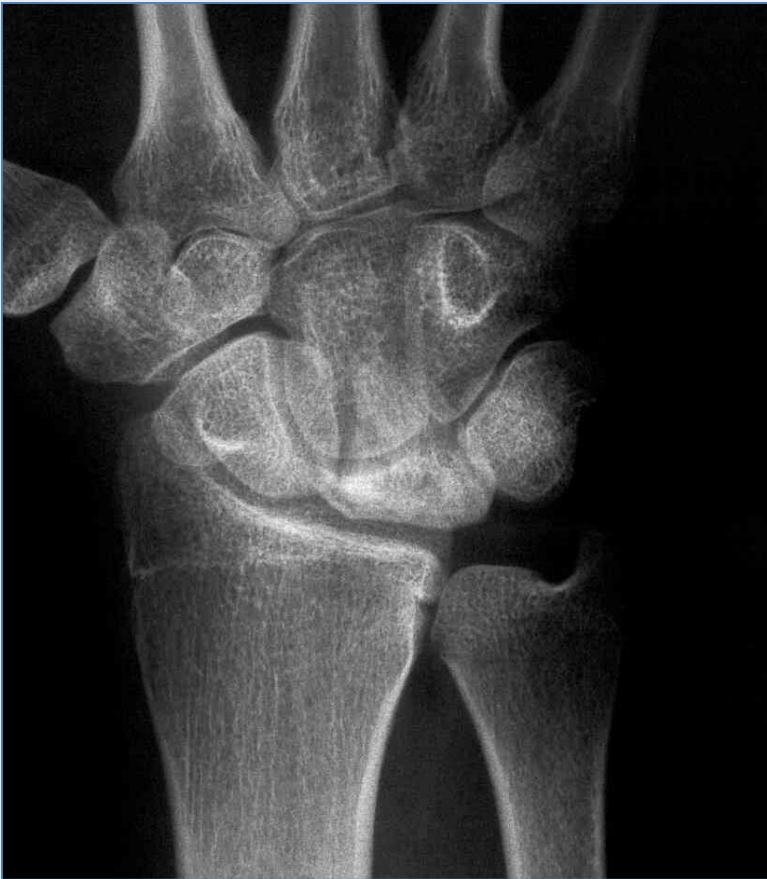Lunatummalazie



Lunatummalazie



Lunatummalazie

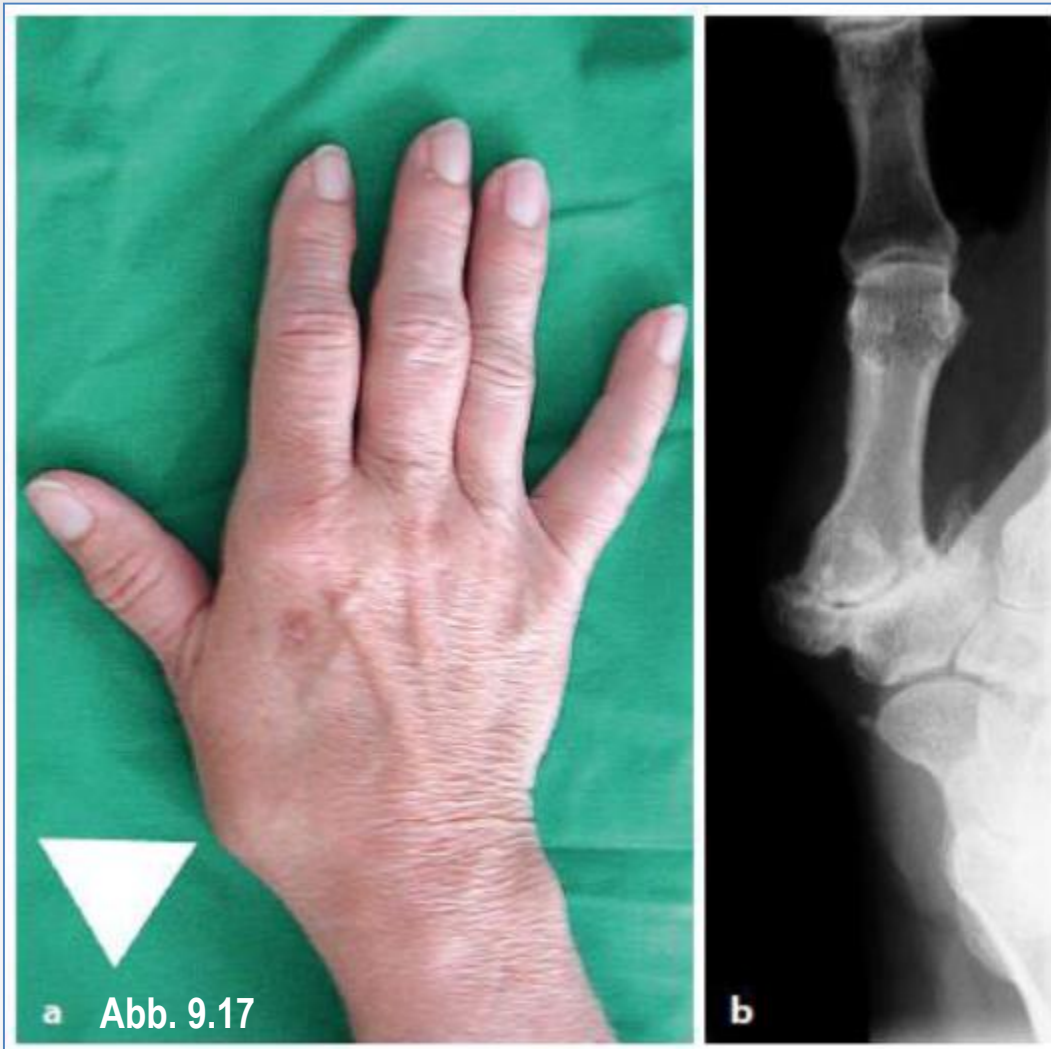

54-jährige Patientin

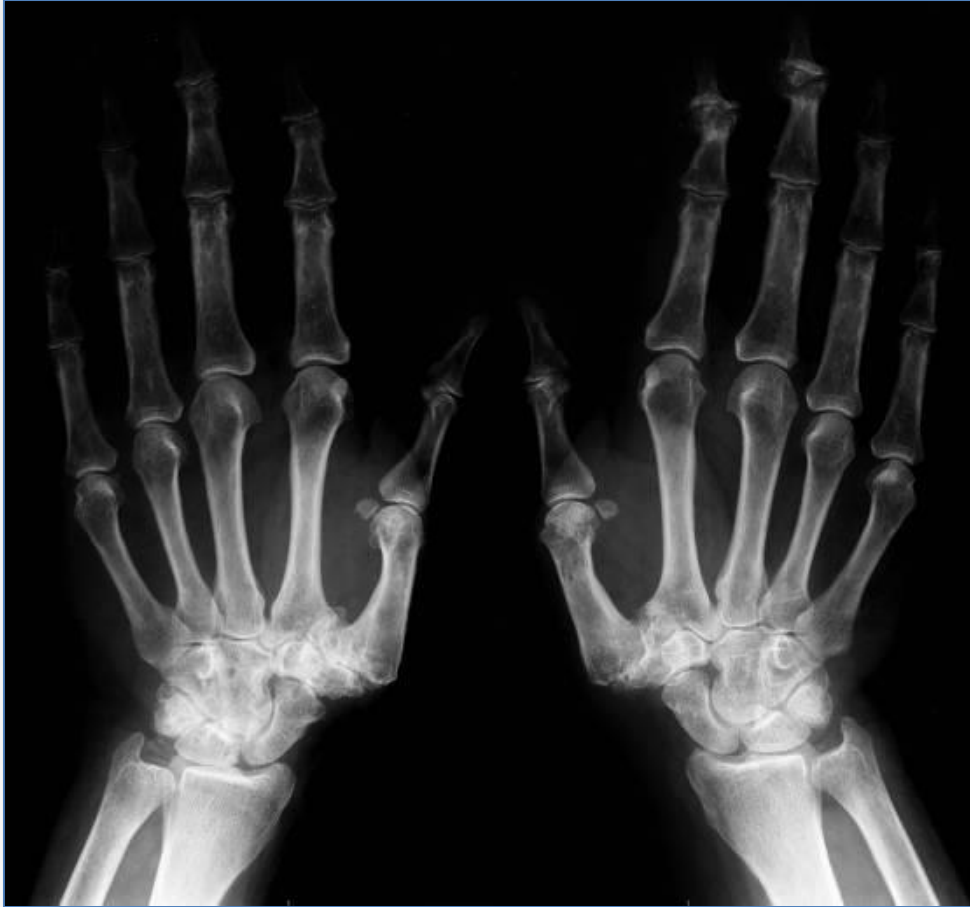- seit mehreren Jahren Schmerzen im rechten Daumen, Rechtshänderin
- im letzten Jahr ständig zunehmend
- häufig Schwellung und Überwärmung über der Basis des Daumens
- Schmerzverstärkung beim Aufschrauben von Flaschen, Marmeladengläser, beim Auswringen von Lappen
- jetzt eigentlich ständig auch Ruheschmerzen

Rhizarthrose

Rhizarthrose



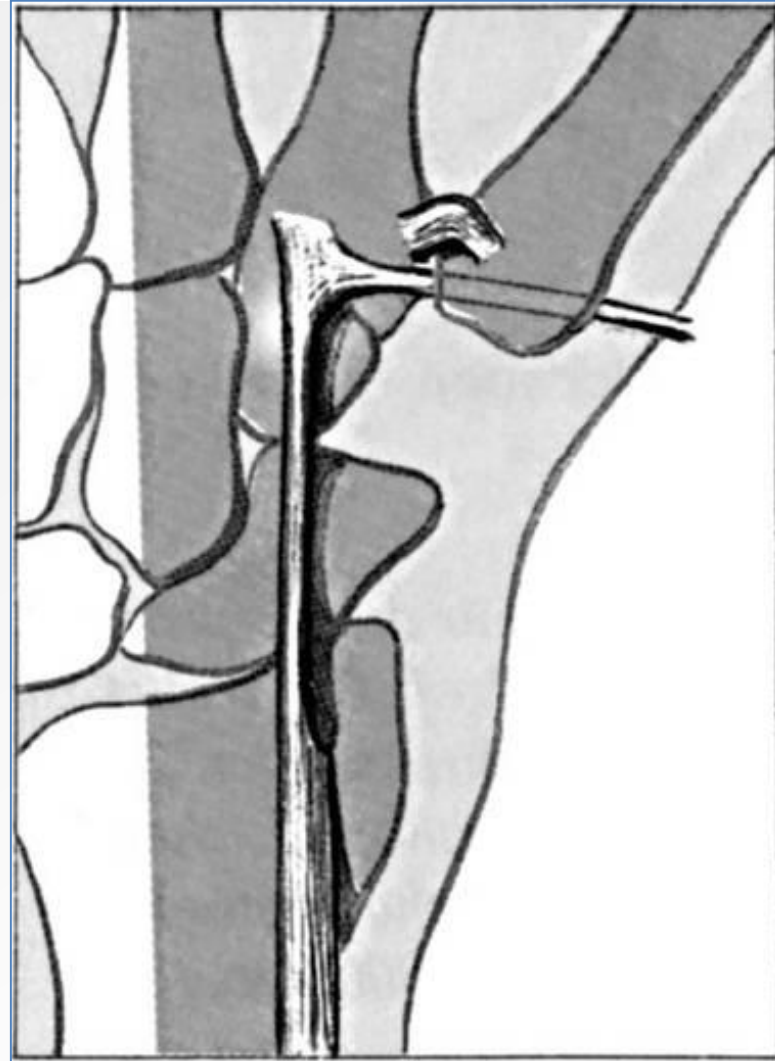
Rhizarthrose / Peritrapeziale Arthrose



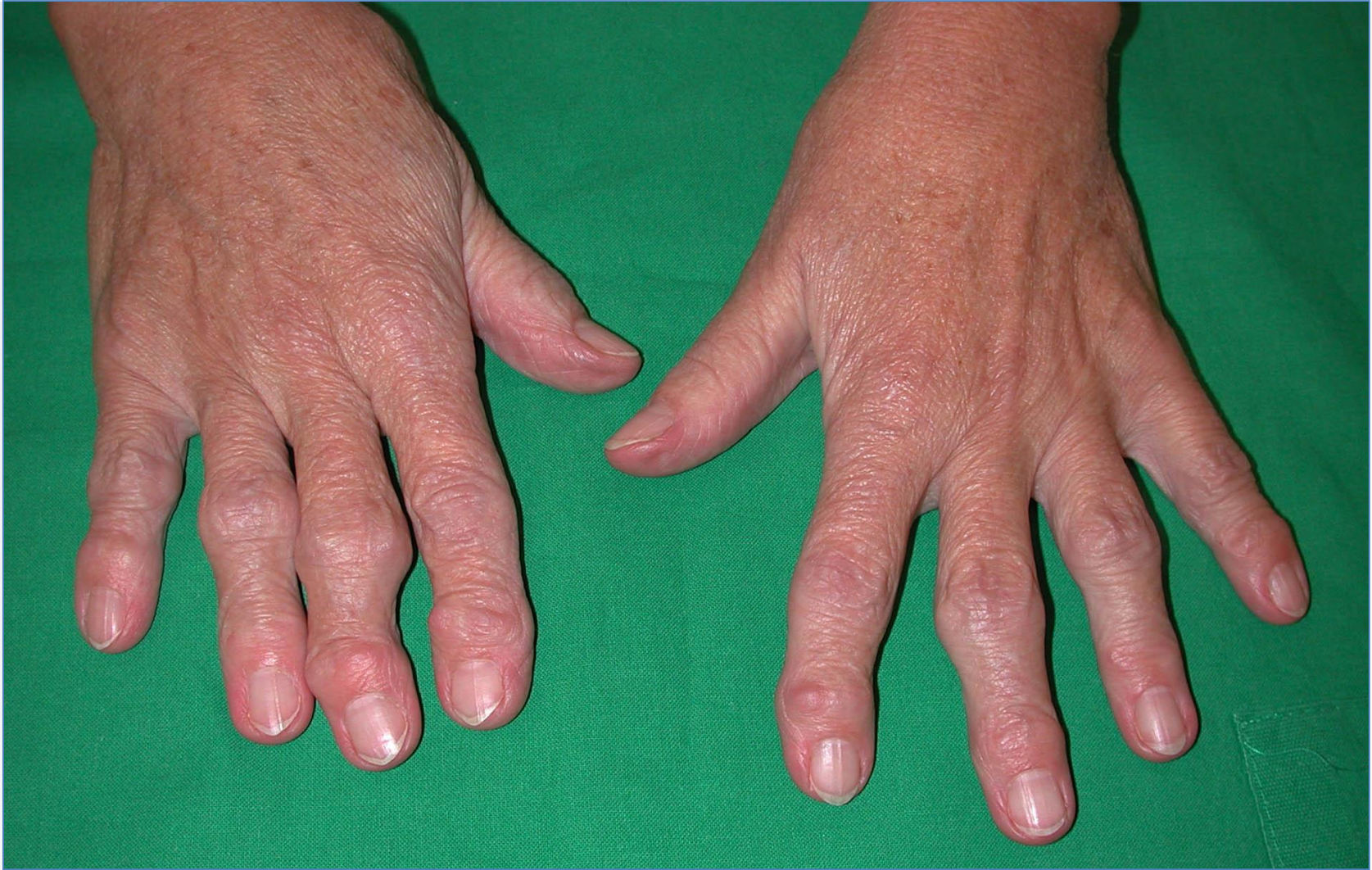Carpometacarpalgelenk I
Rhizarthrose
Peritrapeziale Arthrose

Rhizarthrose

Resektions -
Suspensions -
Arthroplastik des
os trapezium n. Epping

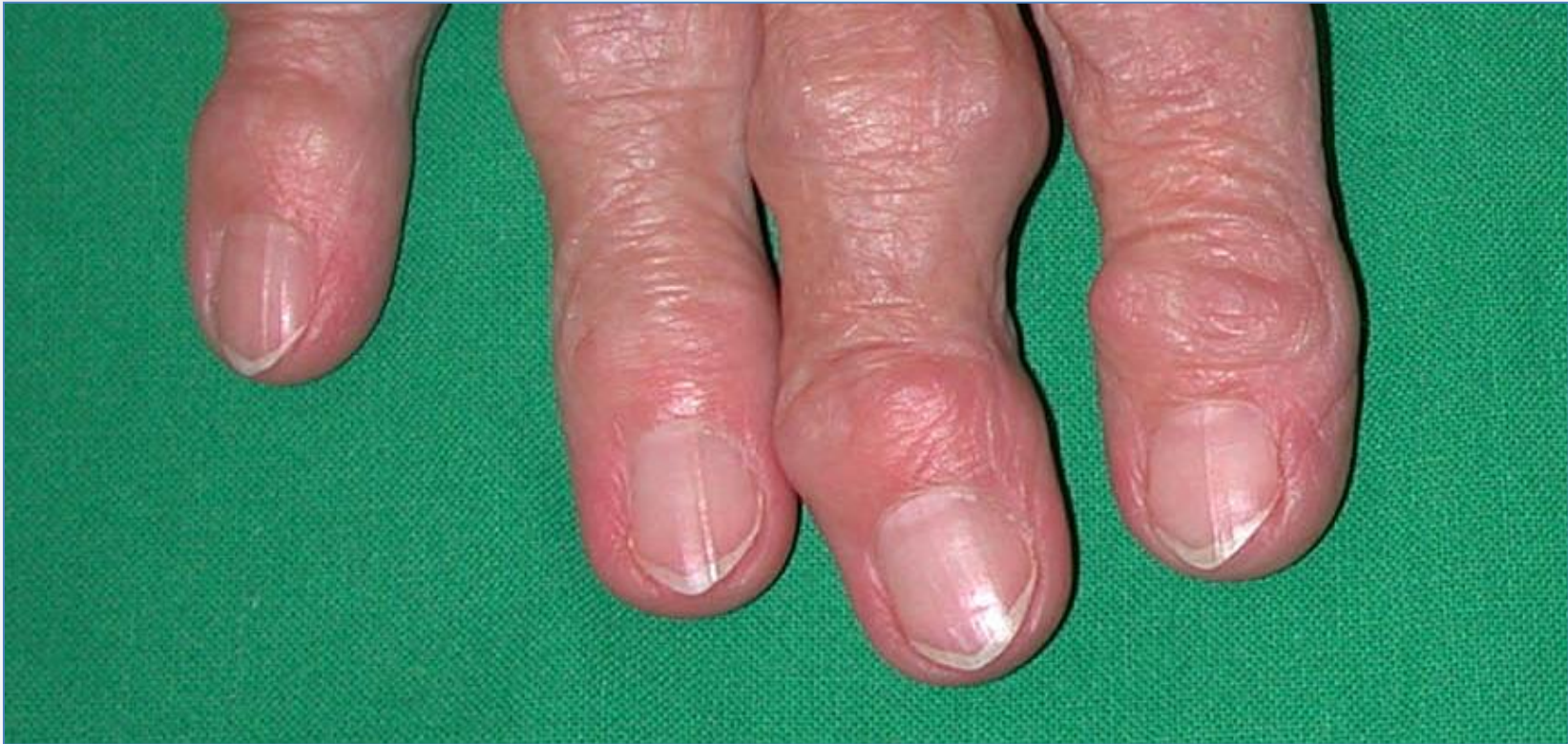

Polyarthrose der Hand



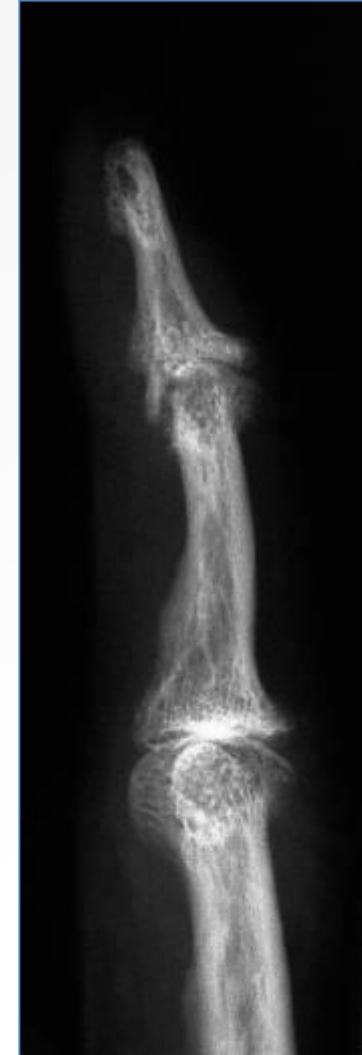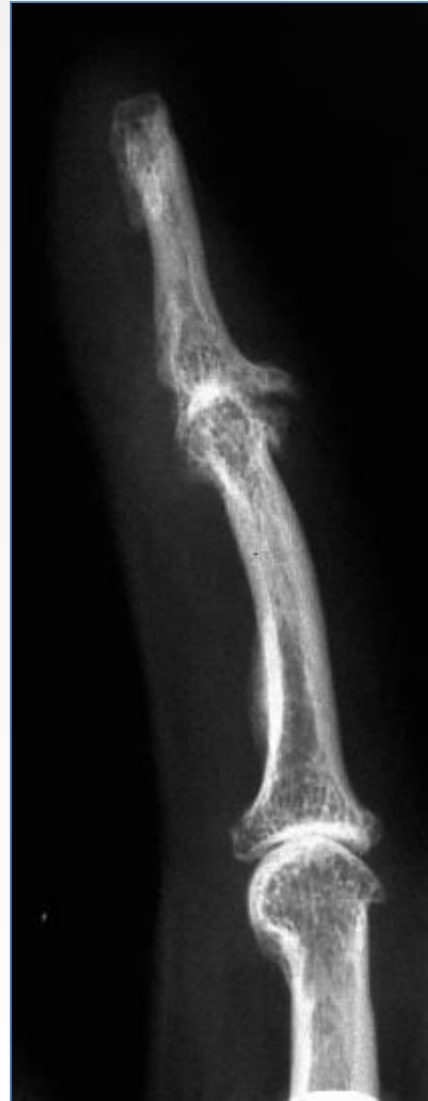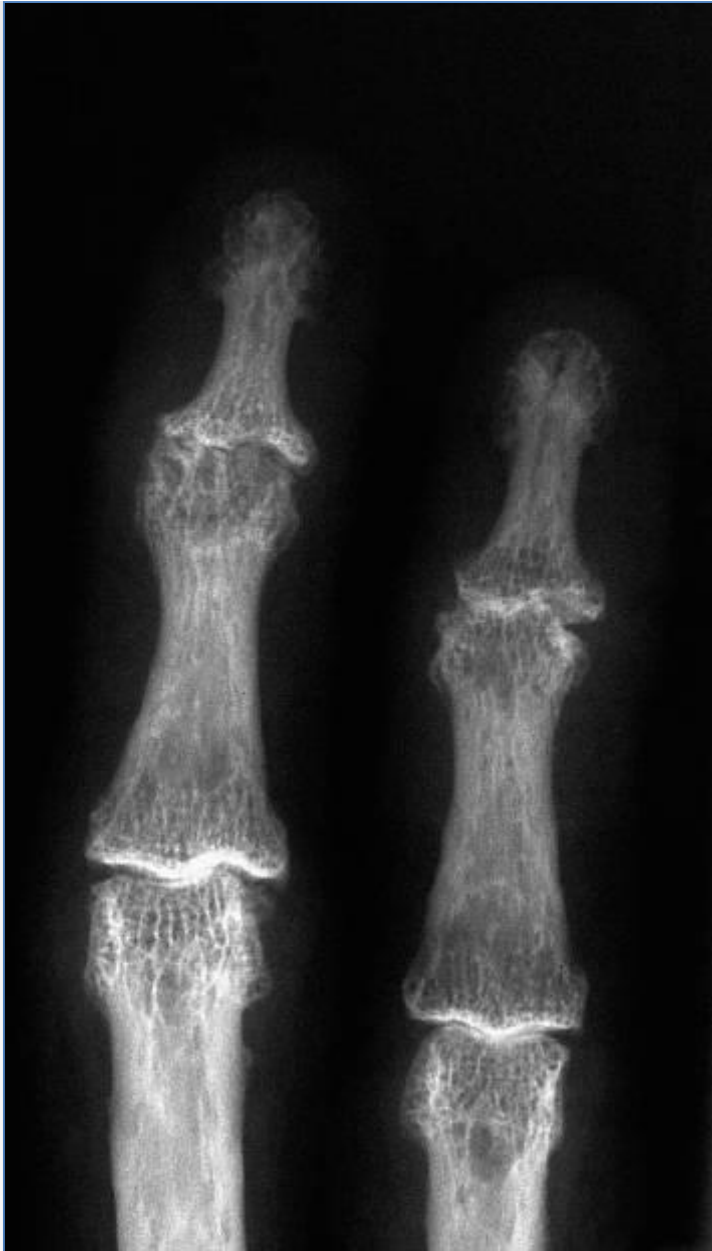Heberden - Arthrose

Distales Interphalangealgelenk



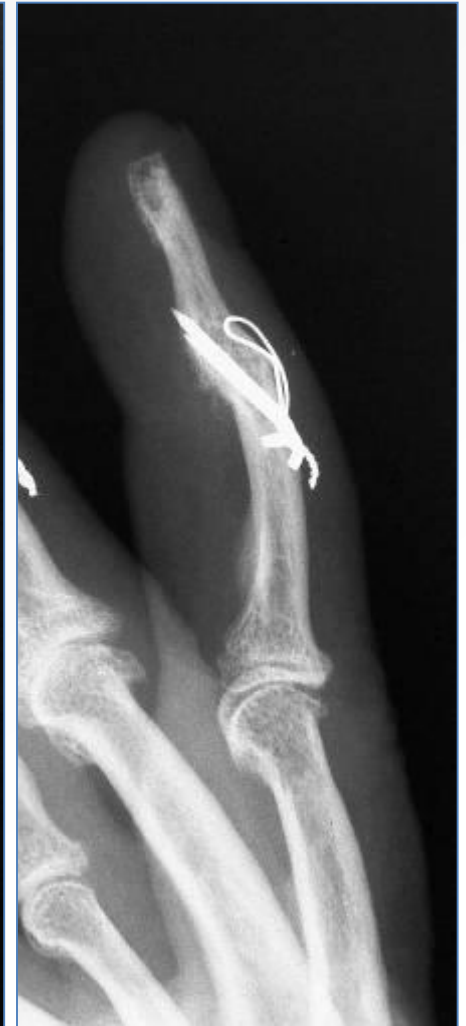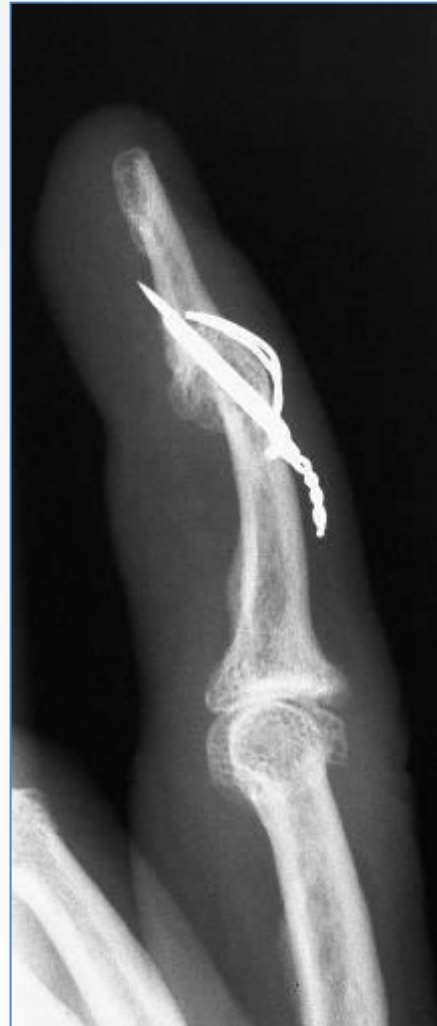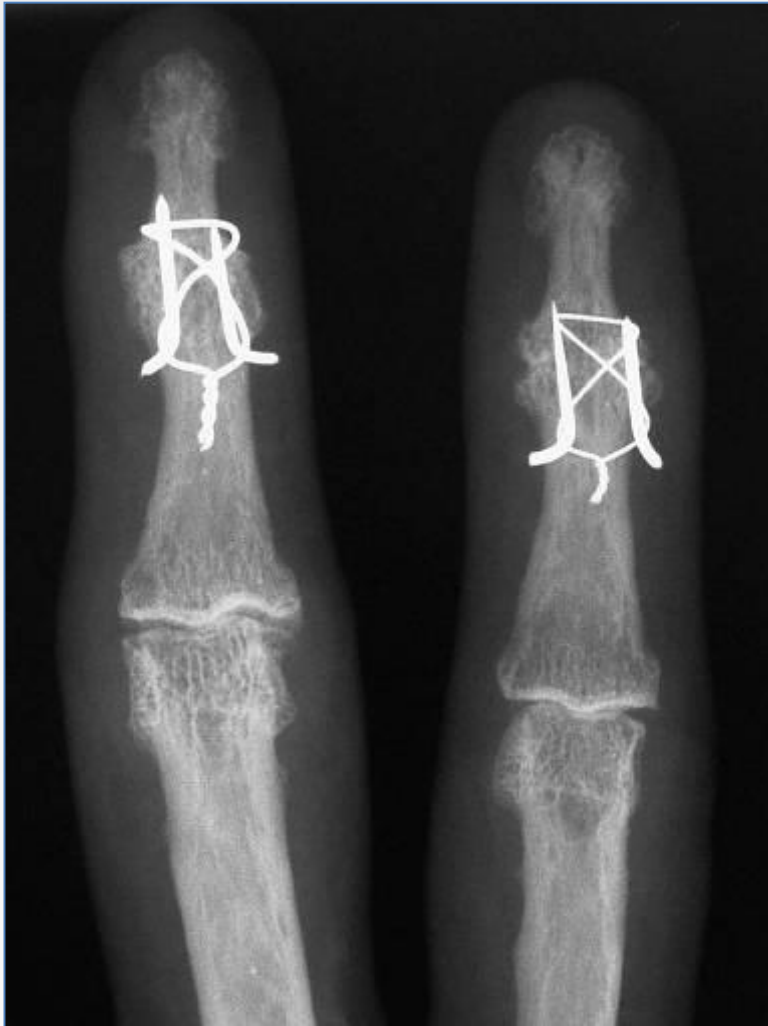Heberden - Arthrose

Distales Interphalangealgelenk

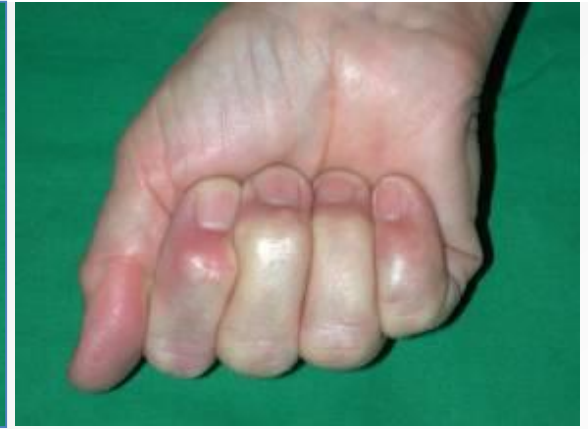
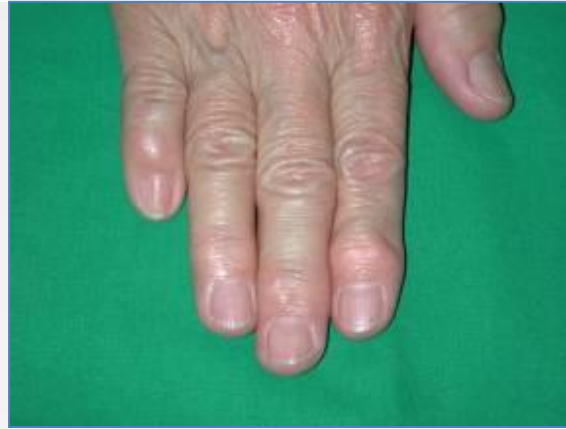
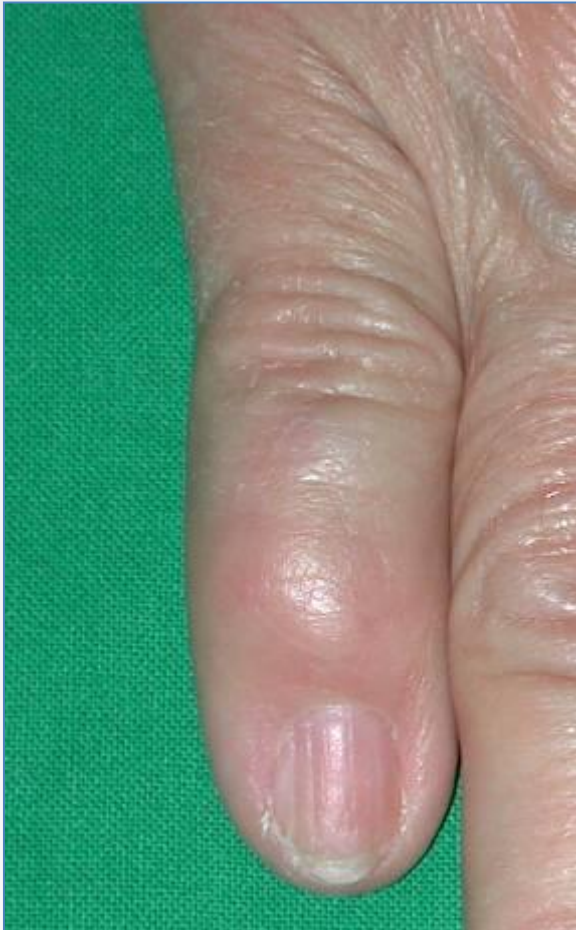Heberden - Arthrose

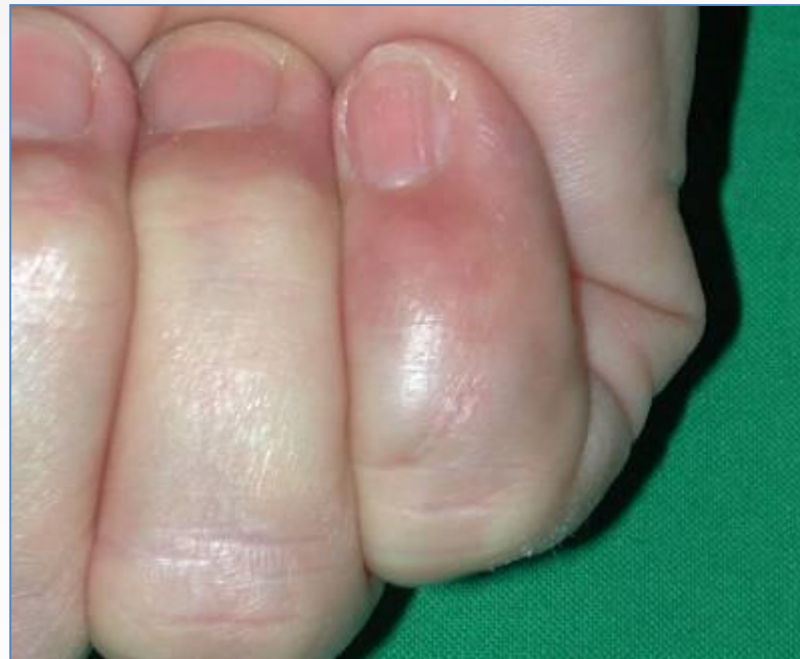Arthrodesese des distalen Interphalangealgelenks



Heberden - Arthrose

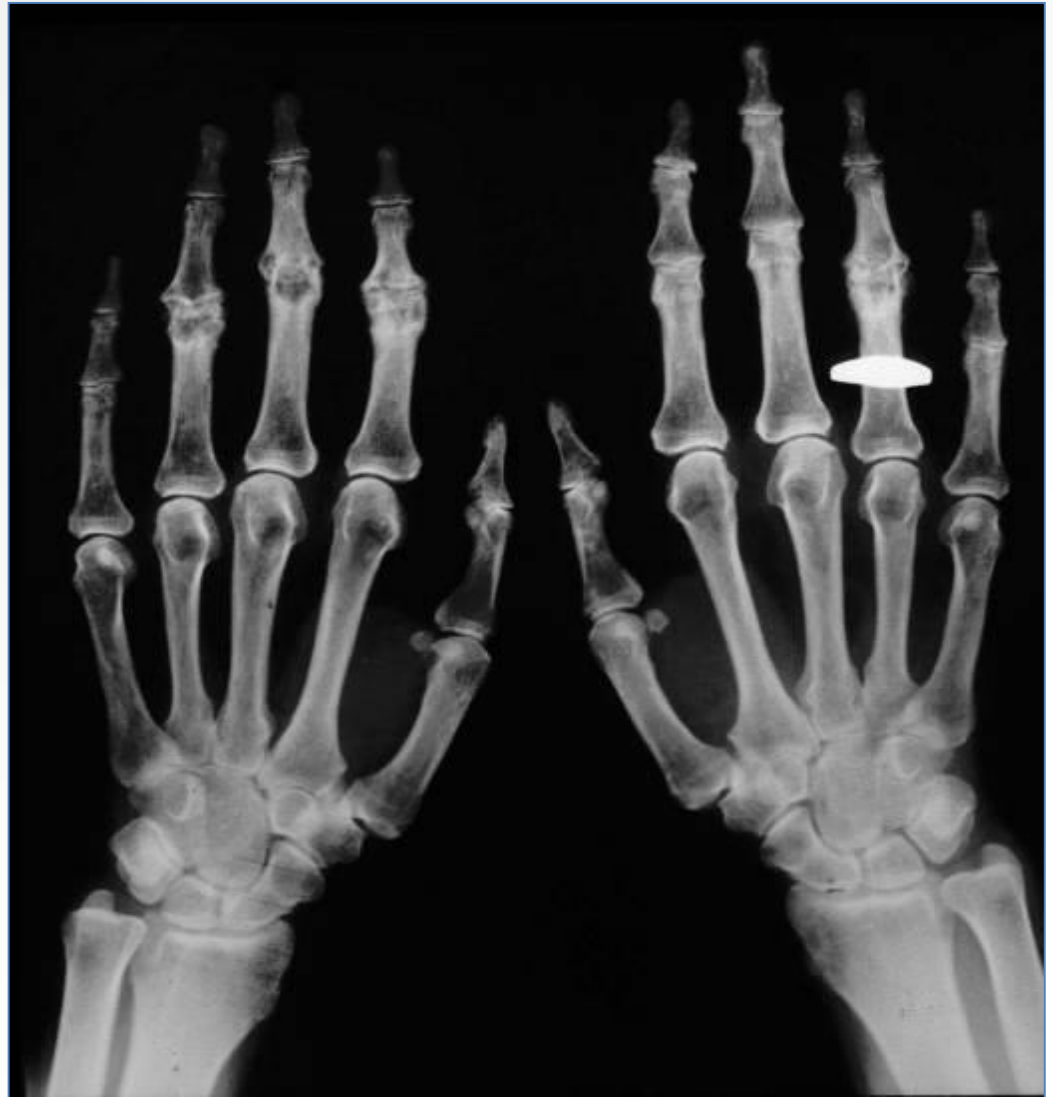
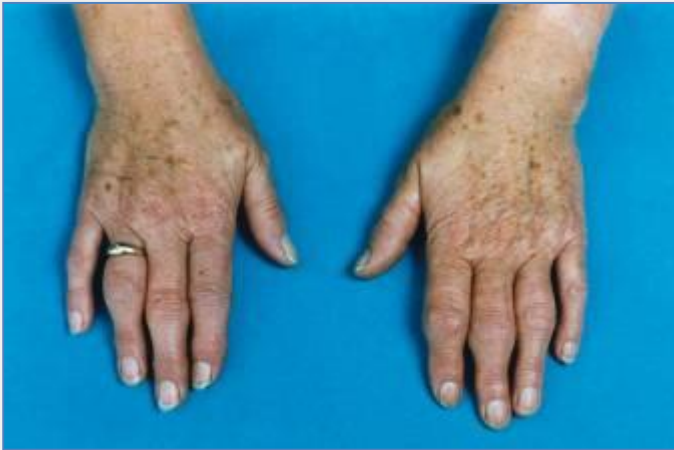
Endgelenksarthrodese



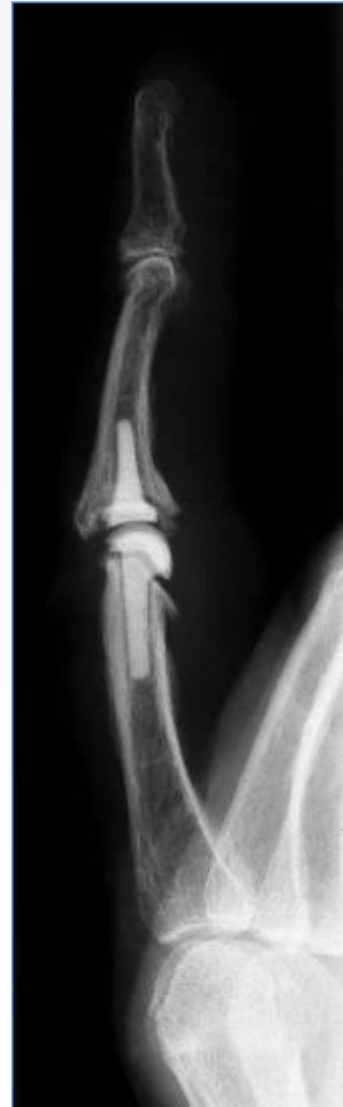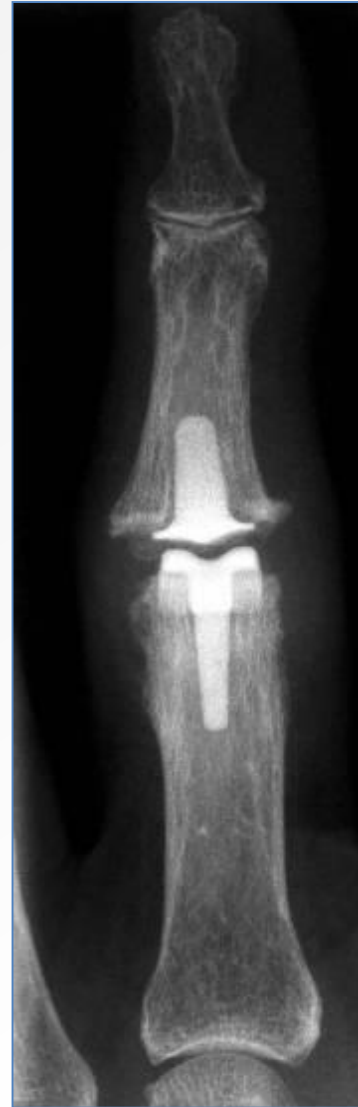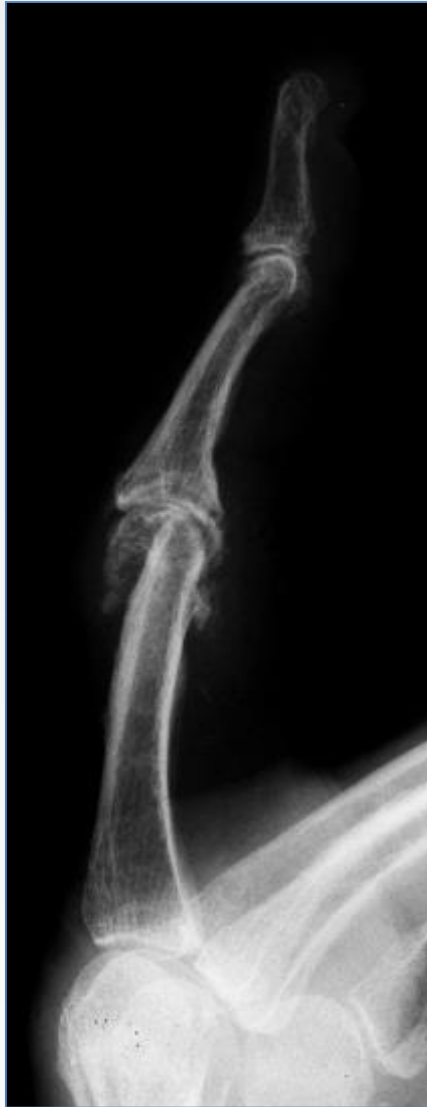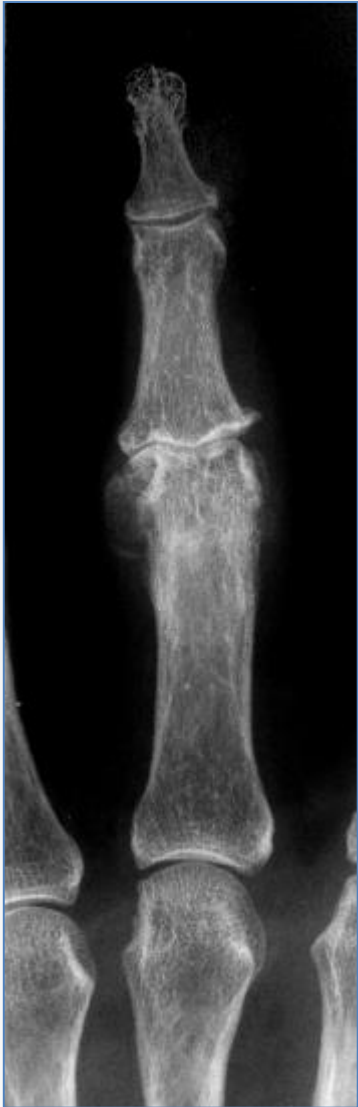Bouchard - Arthrose

Proximales Interphalangealgelenk

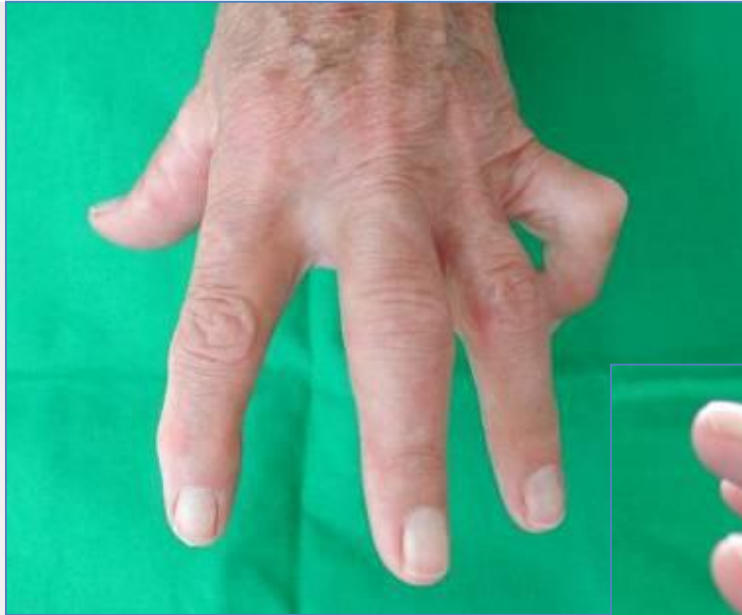

Bouchard - Arthrose

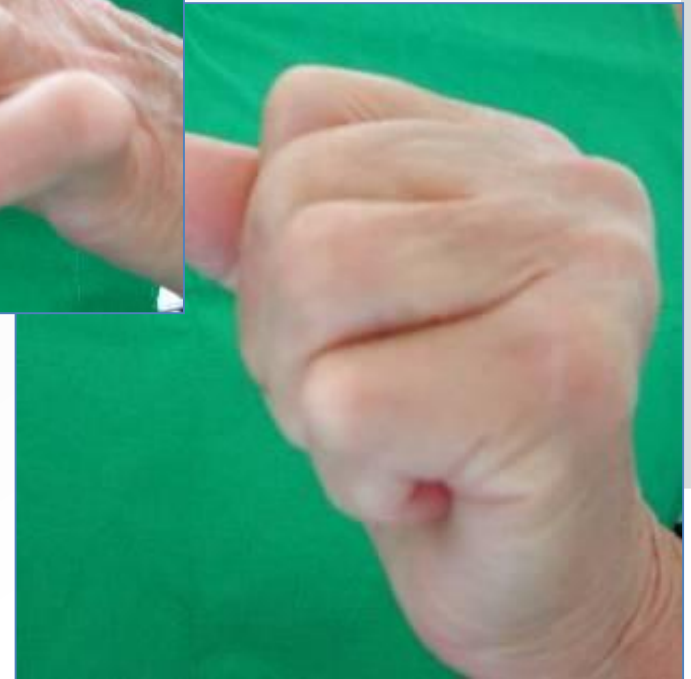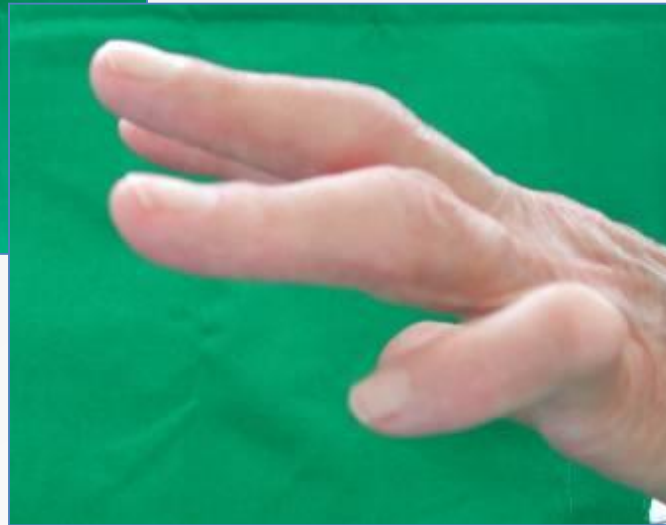Oberflächenersatzprothese Mittelgelenk



Bouchard - Arthrose



Oberflächenersatzprothese
Mittelgelenk



Polyarthrose

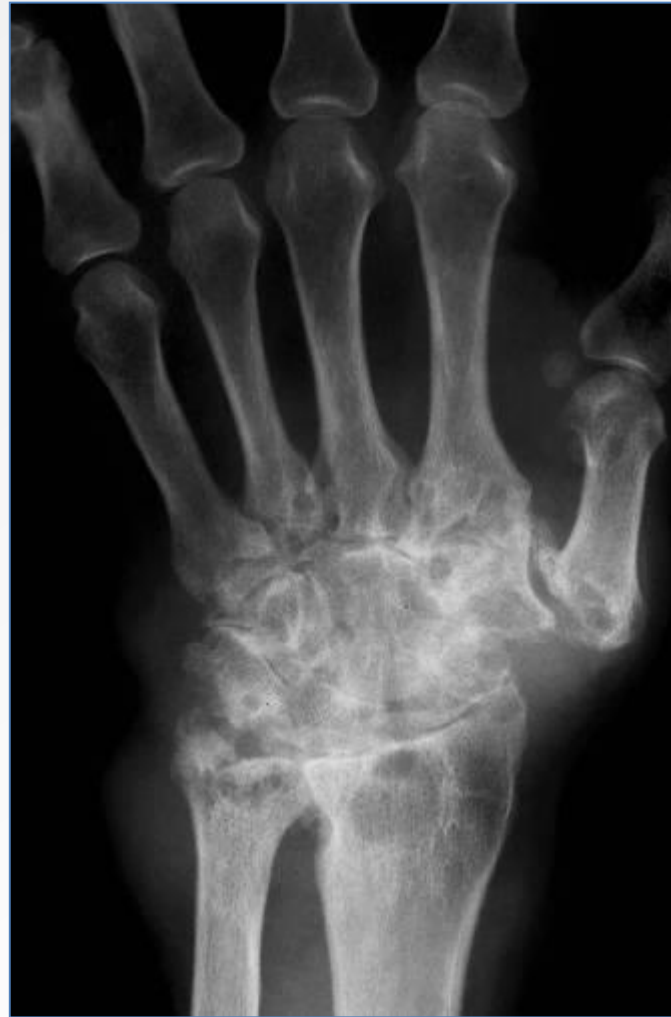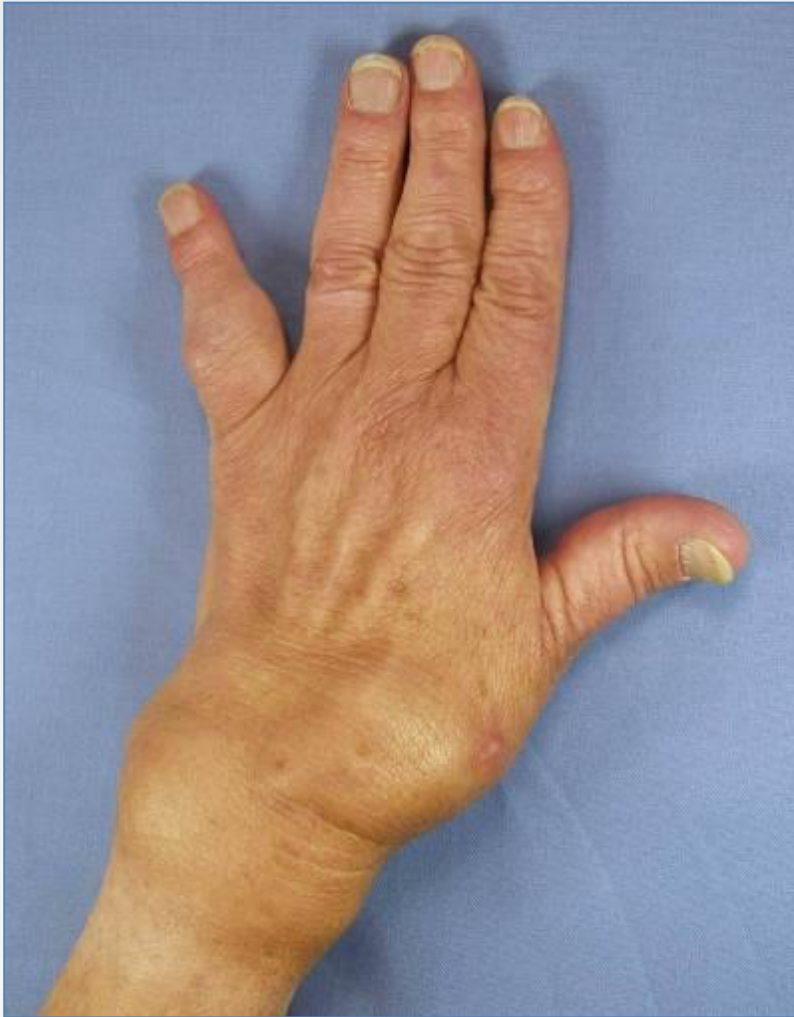Rhizarthrose

Peritrapeziale Arthrose

Heberden-Arthrose

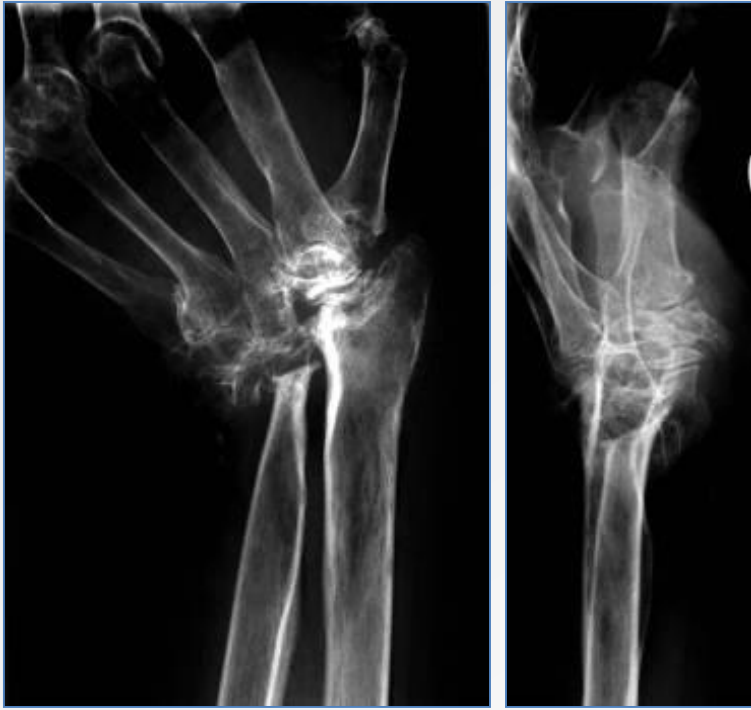Bouchard-Arthrose

Rheumatoide Arthritis

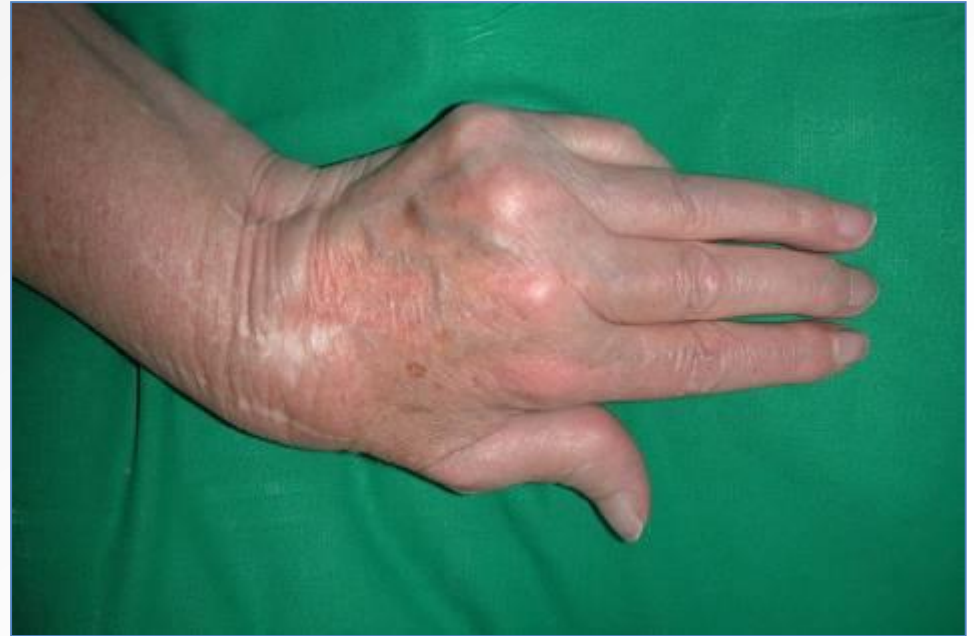

Handgelenks- und Strecksehnnensynovialitis

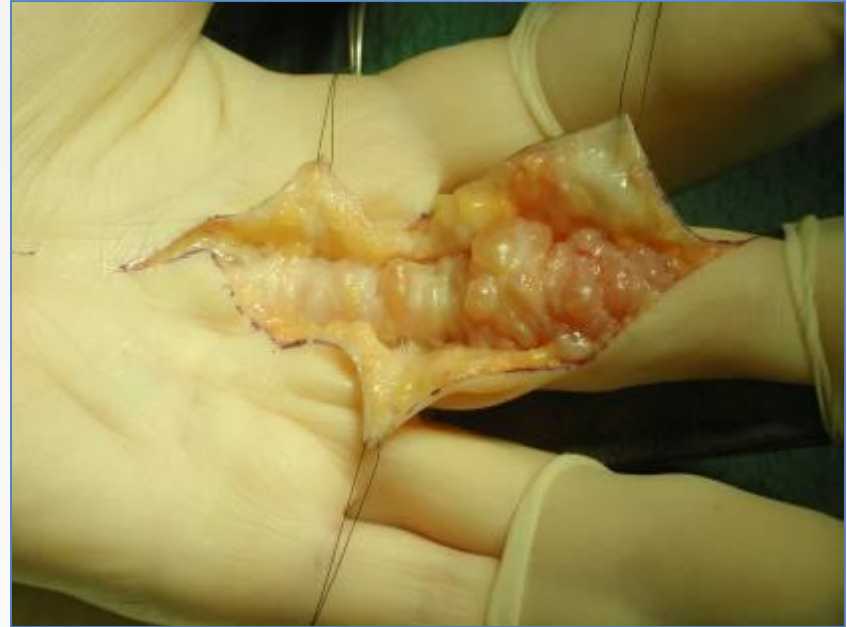
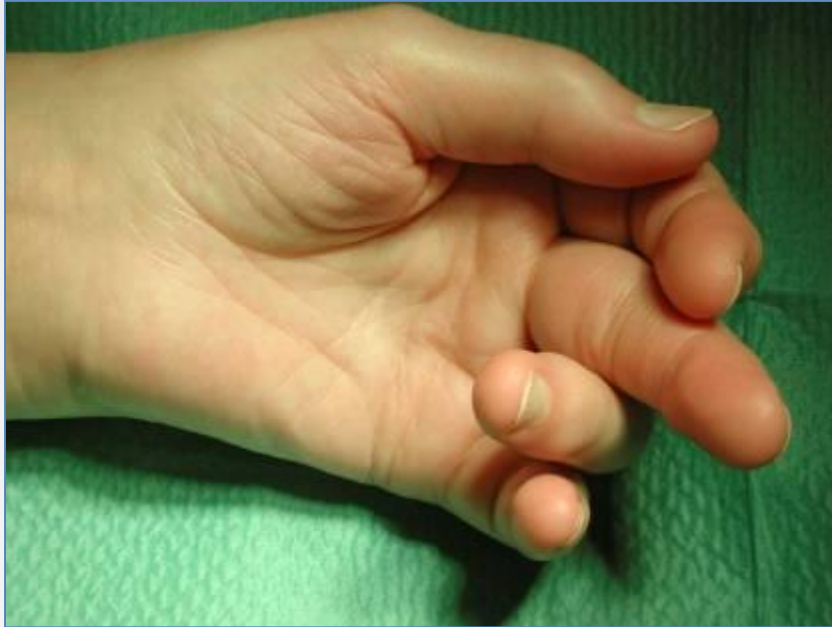Rheumatoide Arthritis



Handgelenksinstabilität

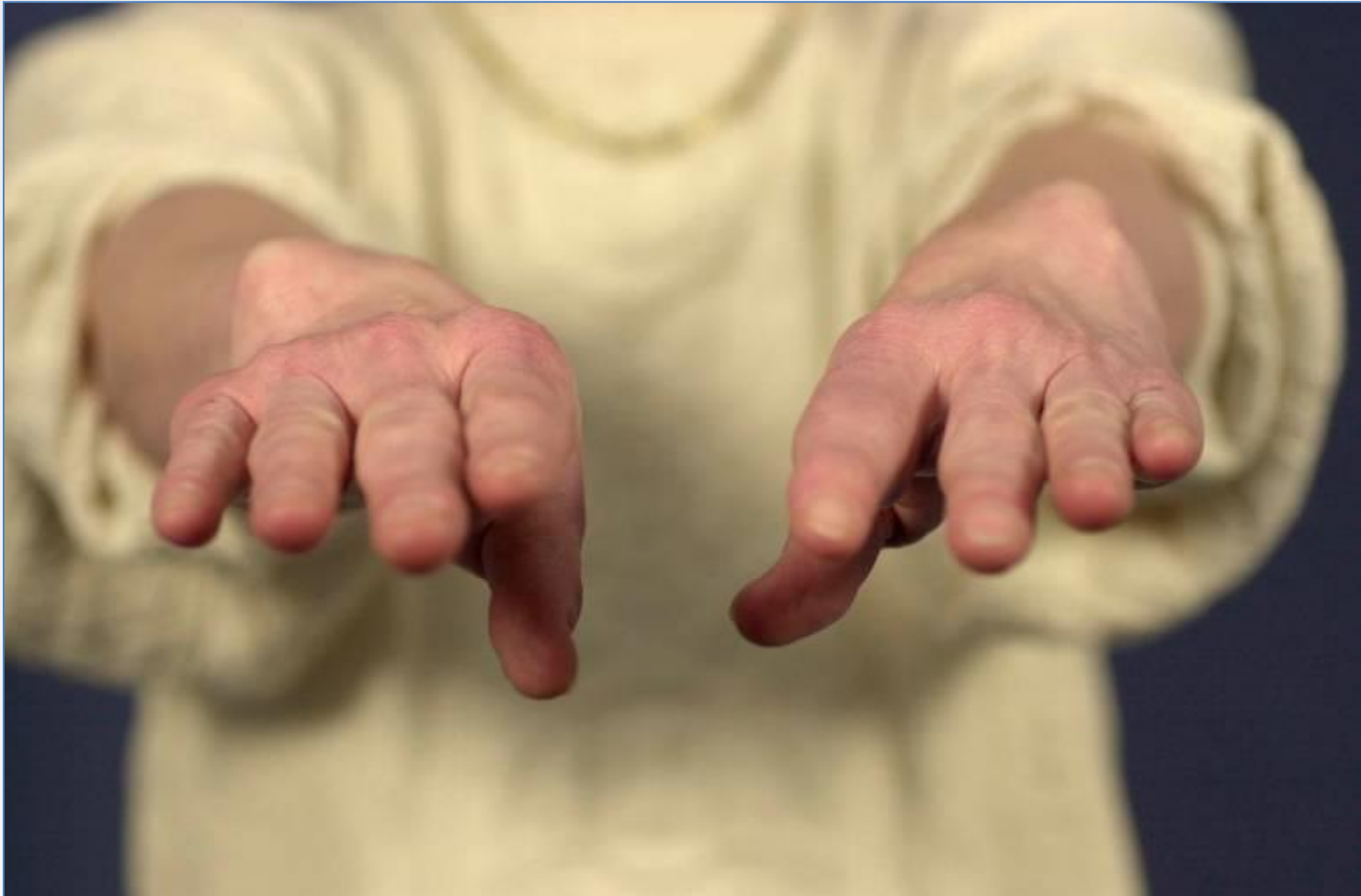

Rheumatoide Arthritis



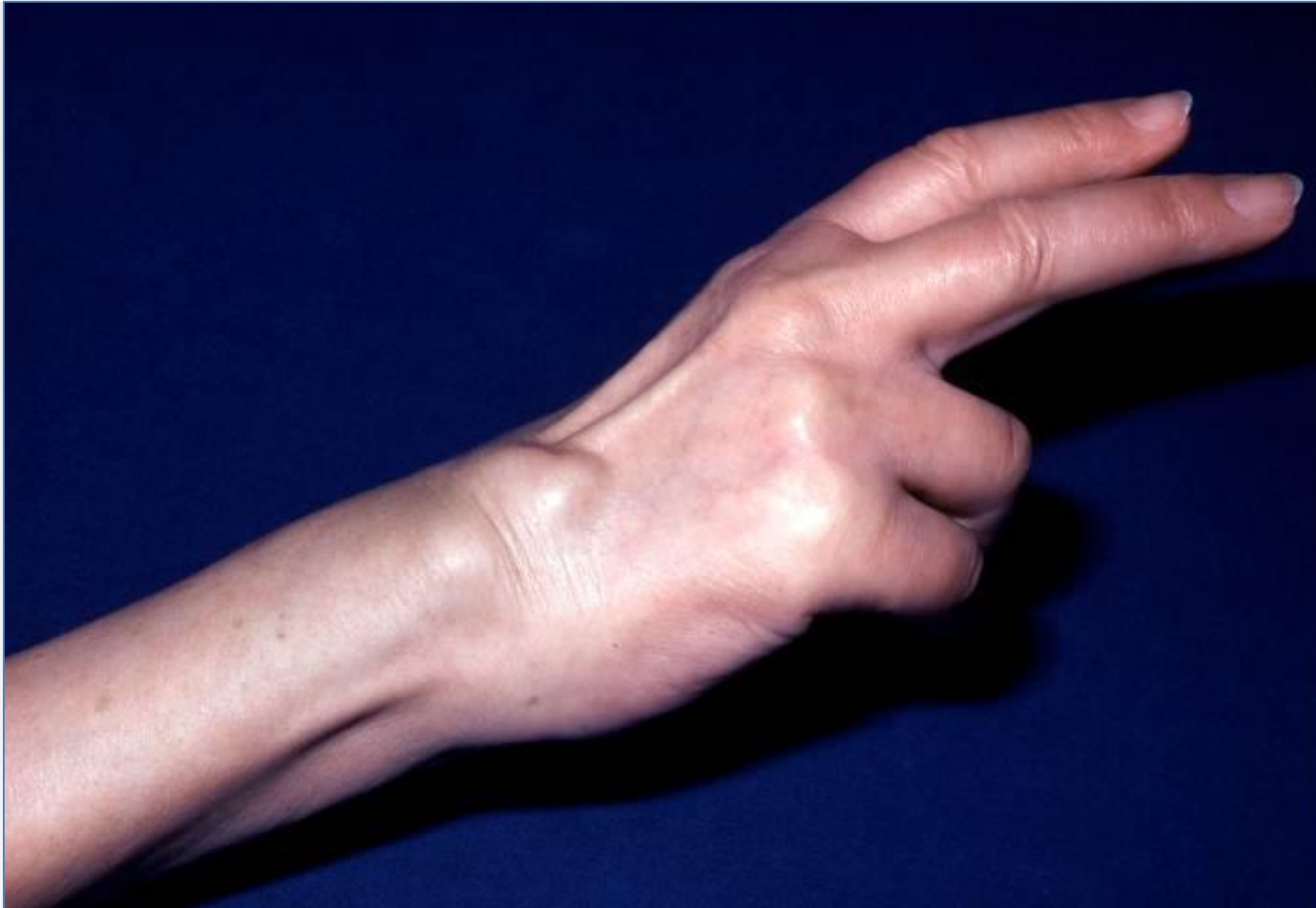Synovialitis der Beugesehnen im Fingerkanal

Rheumatoide Arthritis



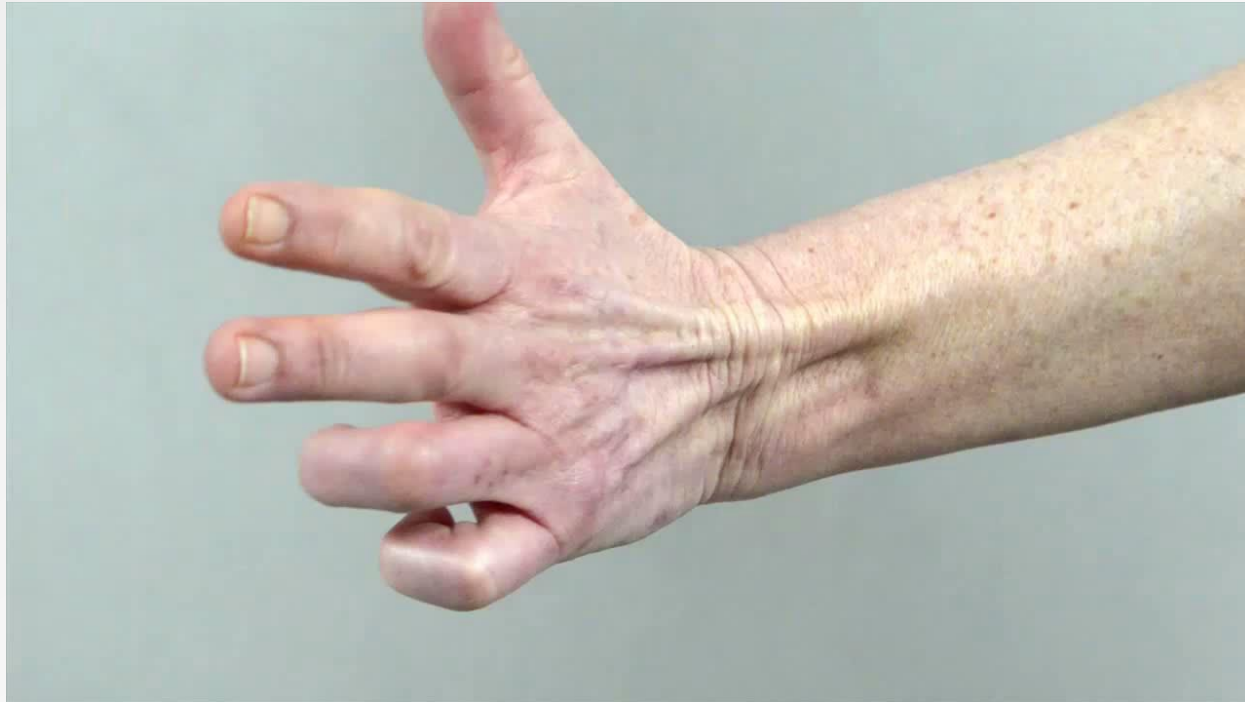Caput ulnae-Syndrom

Rheumatoide Arthritis



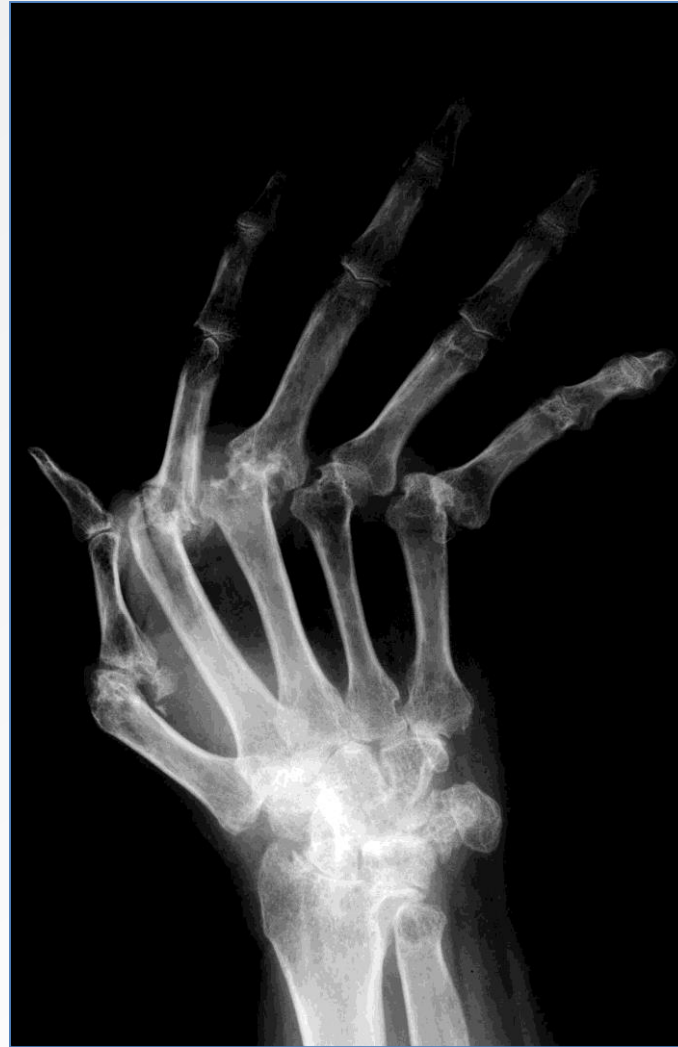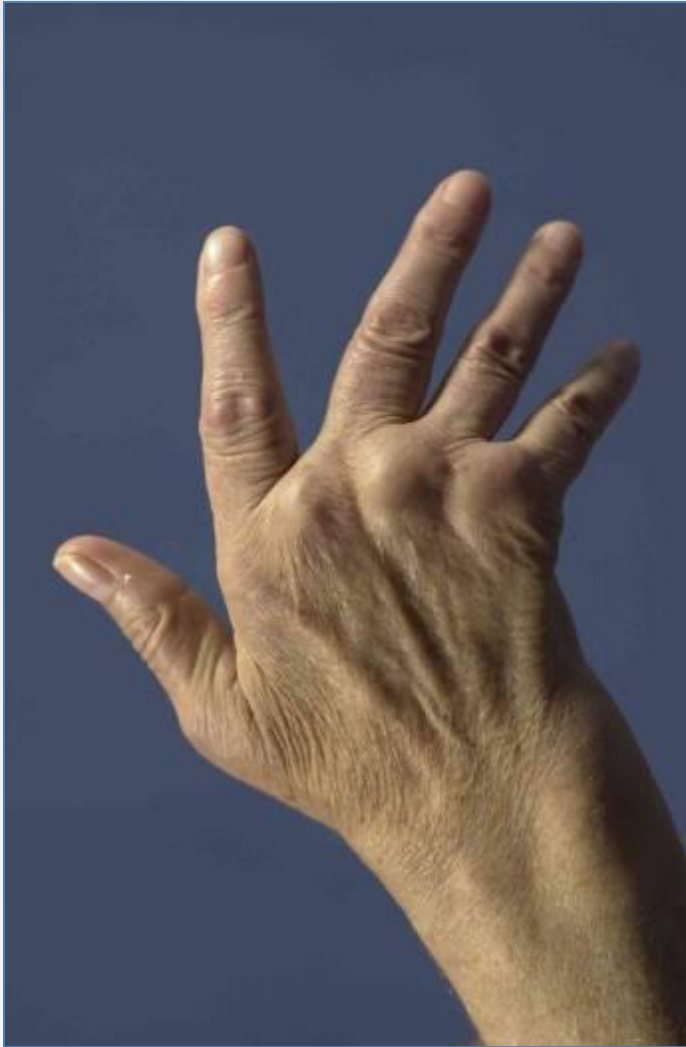Strecksehnenrupturen bei Caput ulnae-Syndrom

Rheumatoide Arthritis



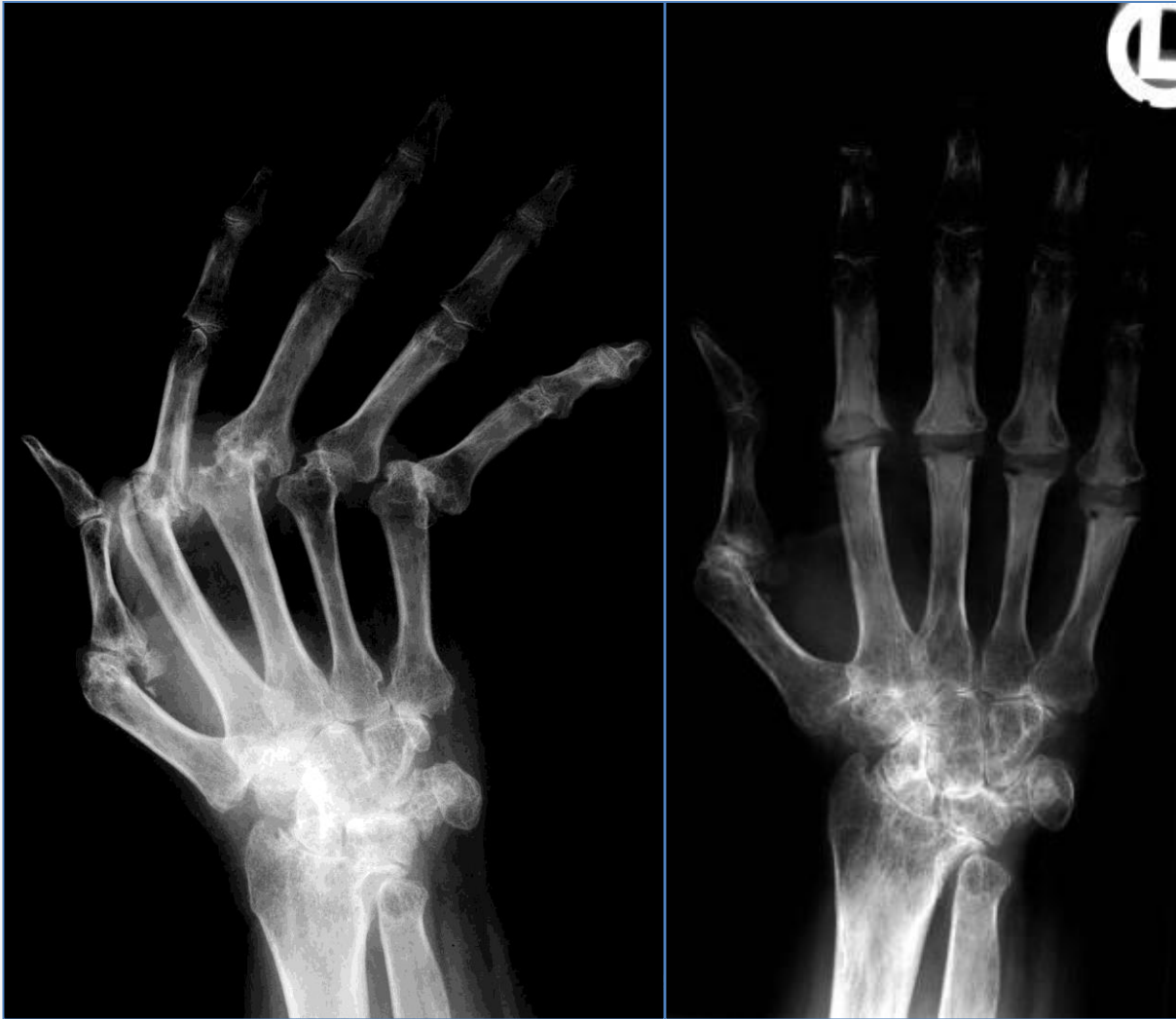Strecksehnenrupturen und Bogensehnenphänomen

Rheumatoide Arthritis



Ulnadrift der Finger

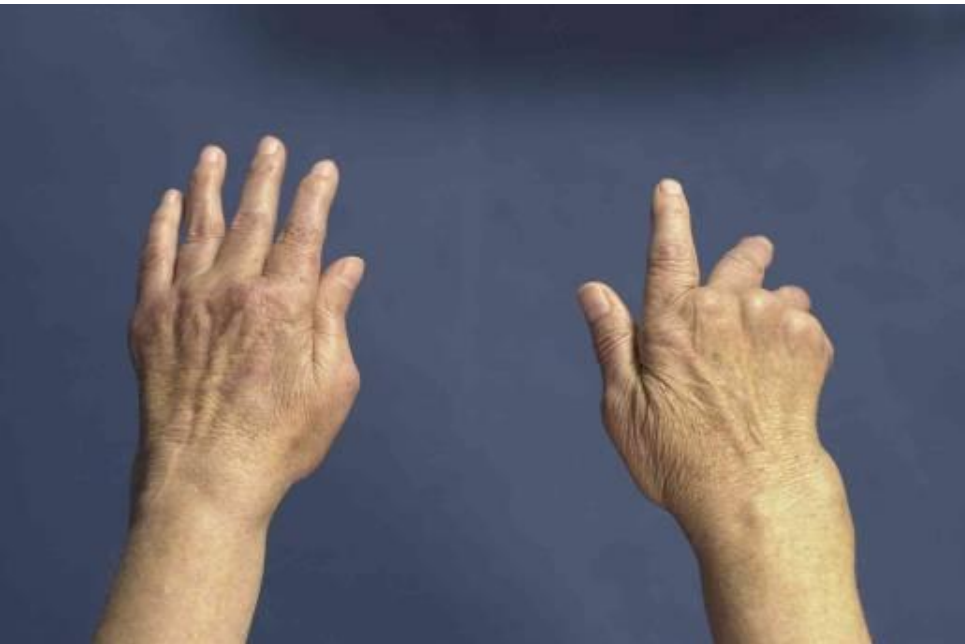Rheumatoide Arthritis



Ulnadrift der Finger

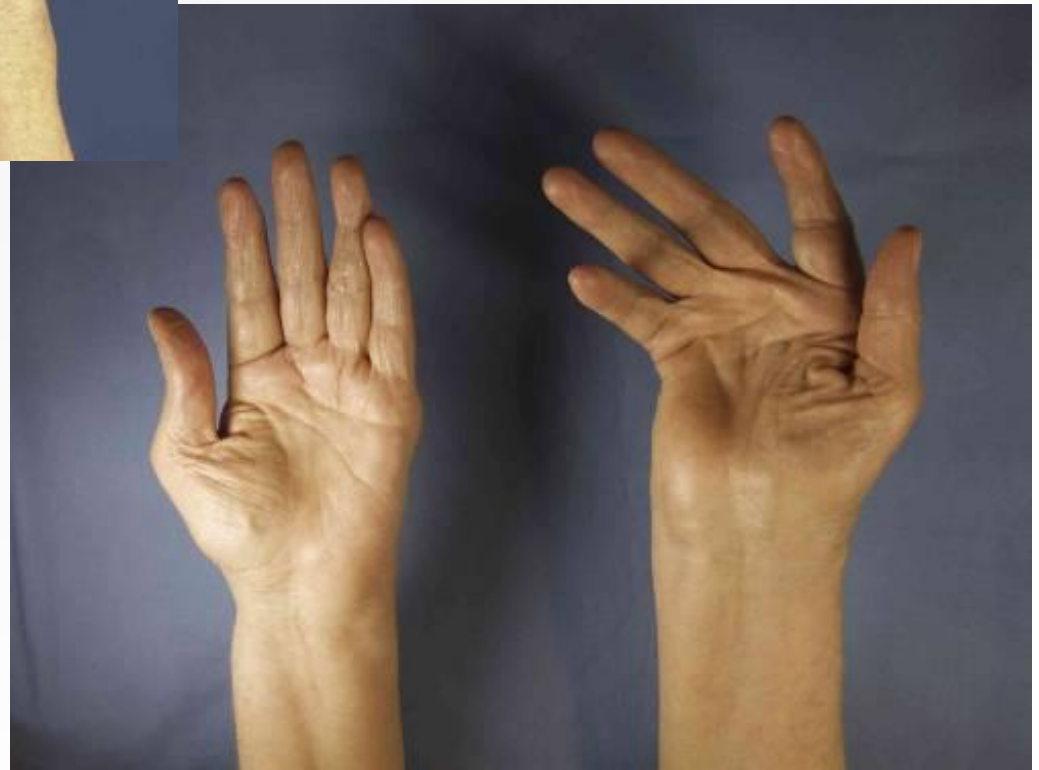Bei Destruktion
der Grund-
gelenke:
Resektion und
Implantation
von Silikon
Spacern

Rheumatoide Arthritis

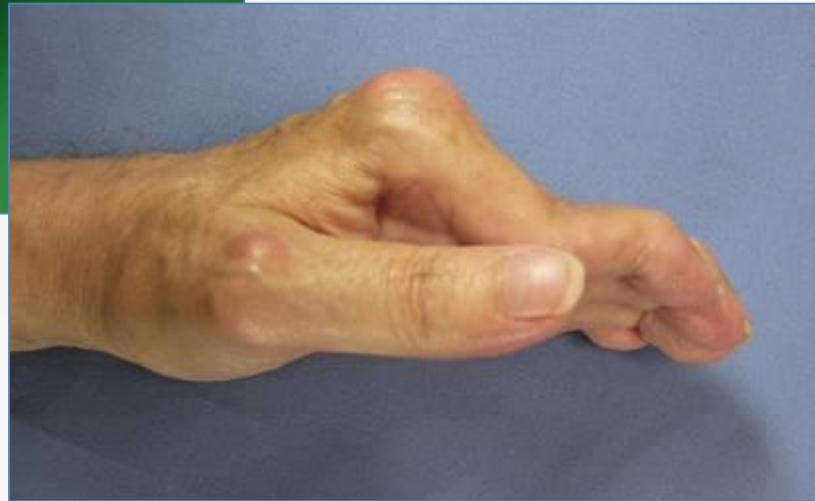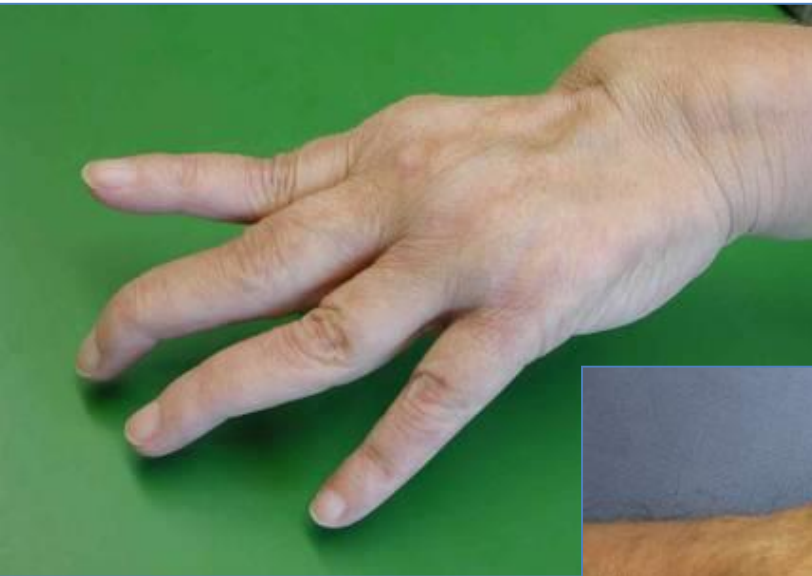


Ulnadrift der Finger

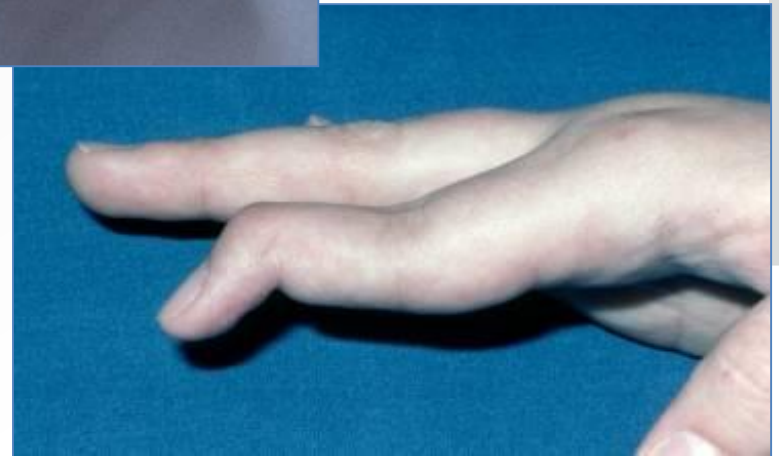Bei Destruktion der Grundgelenke:
Resektion und
Implantation von
Silikon Spacern



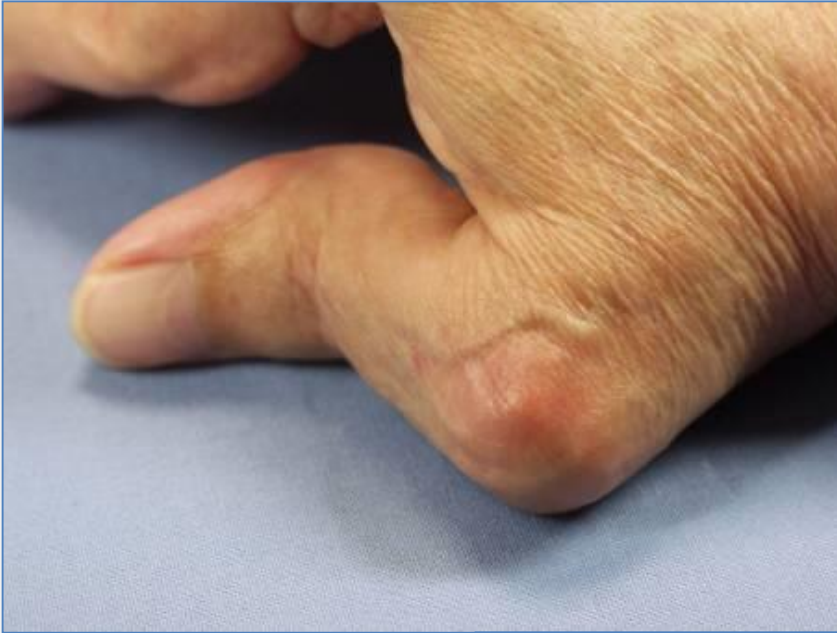Rheumatoide Arthritis



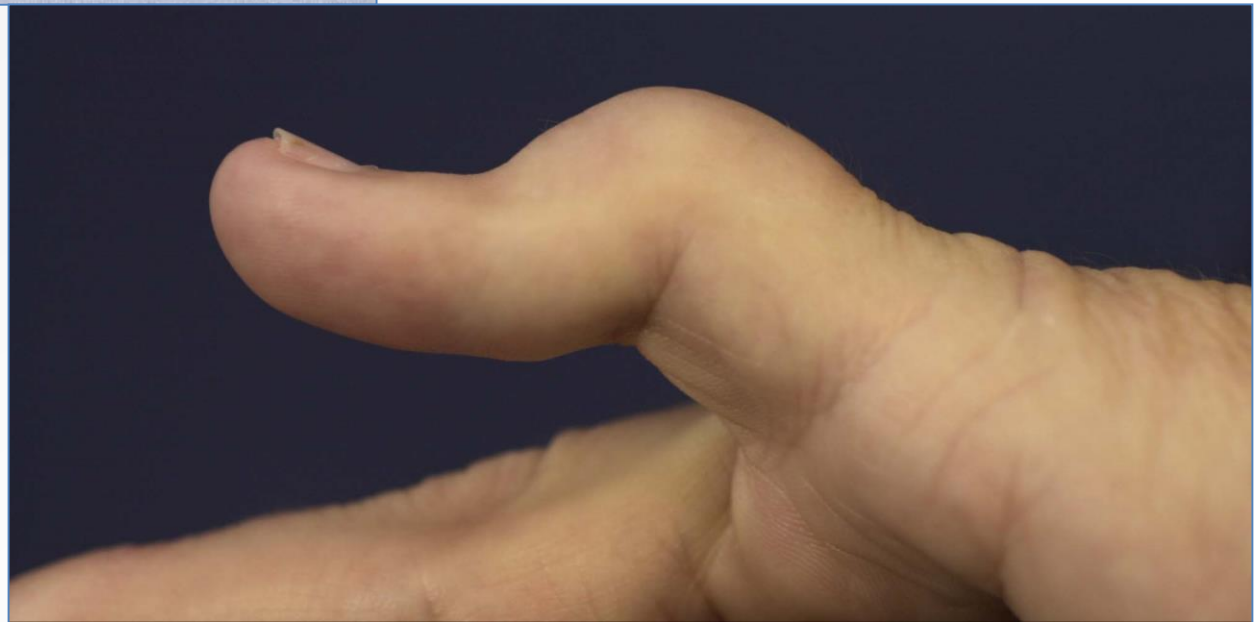Schwannenhalsdeformität



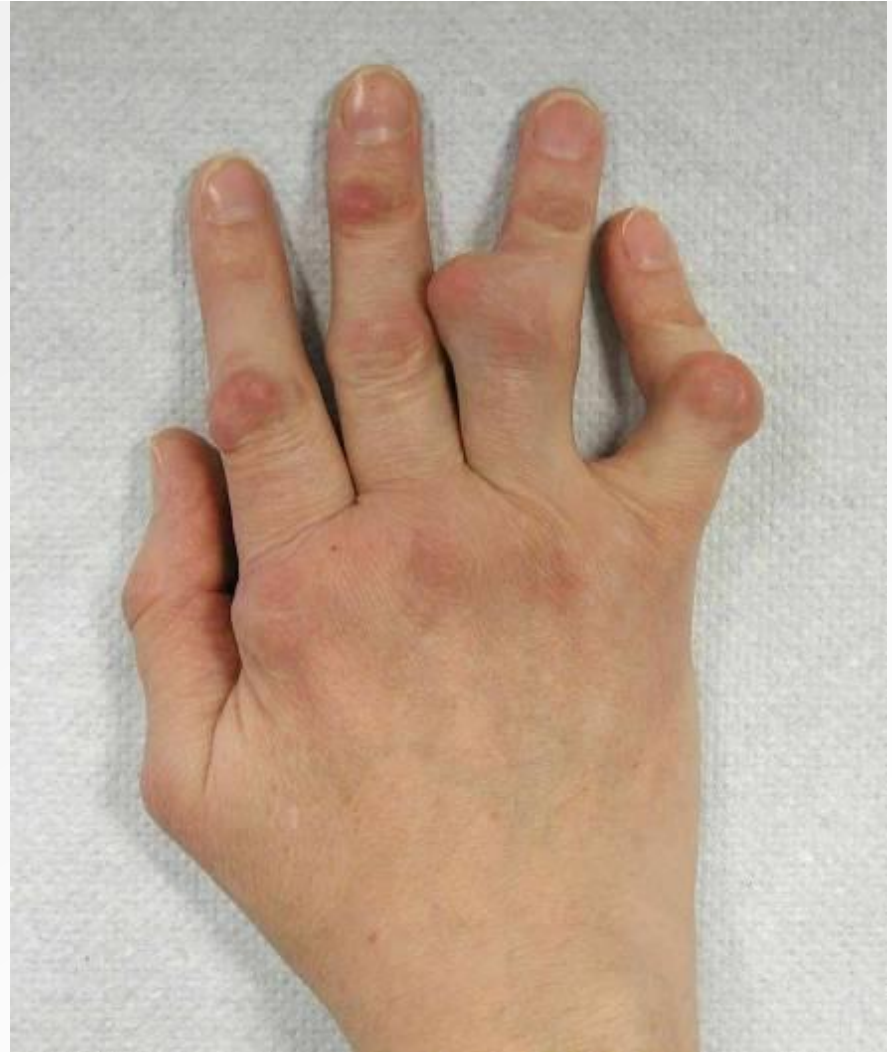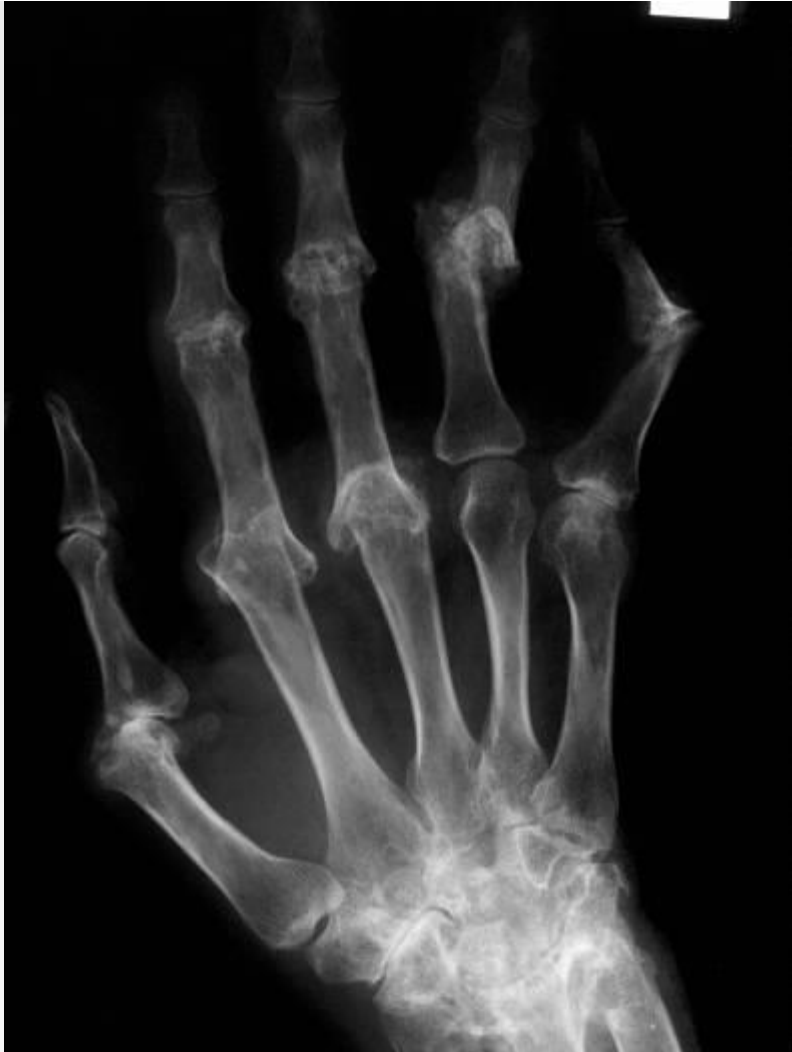Rheumatoide Arthritis



Knopflochdeformität



Rheumatoide Arthritis



Rheumaknoten

Rheumatoide Arthritis

Handgelenksinstabilität

Caput ulnae-Syndrom

Ulnadrift der Finger

Knopflochdeformität

Schwanenhalsdeformität

Beuge- und Strecksehnenrupturen

Sehnenrisse

Rheumaknoten

Herzlichen Dank für Ihre Aufmerksamkeit

